



Universidad
Continental

Histología Humana General

Guías de Laboratorio



Visión

Ser una de las 10 mejores universidades privadas del Perú al año 2020, reconocidos por nuestra excelencia académica y vocación de servicio, líderes en formación integral, con perspectiva global; promoviendo la competitividad del país.

Misión

Somos una universidad privada, innovadora y comprometida con el desarrollo del Perú, que se dedica a formar personas competentes, íntegras y emprendedoras, con visión internacional; para que se conviertan en ciudadanos responsables e impulsen el desarrollo de sus comunidades, impartiendo experiencias de aprendizaje vivificantes e inspiradoras; y generando una alta valoración mutua entre todos los grupos de interés.

Universidad Continental

Material publicado con fines de estudio
2017



Índice

VISIÓN	2
MISIÓN	2
NORMAS BÁSICAS DE LABORATORIO	3
ÍNDICE	4
PRIMERA UNIDAD:	
Guía de Práctica N° 1: PROCESAMIENTO DE TEJIDOS	4
Guía de Práctica N° 2: TEJIDO EPITELIAL	8
Guía de Práctica N° 3: TEJIDO CONJUNTIVO	15
Guía de Práctica N° 4: TEJIDO CARTILAGINOSO Y OSEO	20
SEGUNDA UNIDAD:	
Guía de Práctica N° 5: TEJIDO SANGUINEO Y CIRCULATORIO	23
Guía de Práctica N° 6: HISTOLOGIA DEL SISTEMA CARDIOCIRCULATORIO	29
Guía de Práctica N° 7: TEJIDO MUSCULAR	35
Guía de Práctica N° 8: TEJIDO NERVIOSO	38
TERCERA UNIDAD:	
Guía de Práctica N° 9: SISTEMA DIGESTIVO	41
Guía de Práctica N° 10: HISTOLOGÍA DE HIGADO Y PÁNCREAS	41
Guía de Práctica N° 11: HISTOLOGÍA DEL SISTEMA RESPIRATORIO	47
Guía de Práctica N° 12: HISTOLOGÍA DEL SISTEMA INMUNOLÓGICO	51
CUARTA UNIDAD:	
Guía de Práctica N° 13: HISTOLOGÍA DEL SISTEMA RENAL	55
Guía de Práctica N° 14: HISTOLOGÍA DEL SISTEMA ENDOCRINO	58
Guía de Práctica N° 15: HISTOLOGÍA DEL SISTEMA TEGUMENTARIO	62
Guía de Práctica N° 16: HISTOLOGÍA DEL SISTEMA REPRODUCTOR	65

**Guía de práctica de laboratorio de:
HISTOLOGIA HUMANA GENERAL
Primera unidad**

Práctica N° 1: HISTOLOGIA Y SUS METODOS DE ESTUDIO

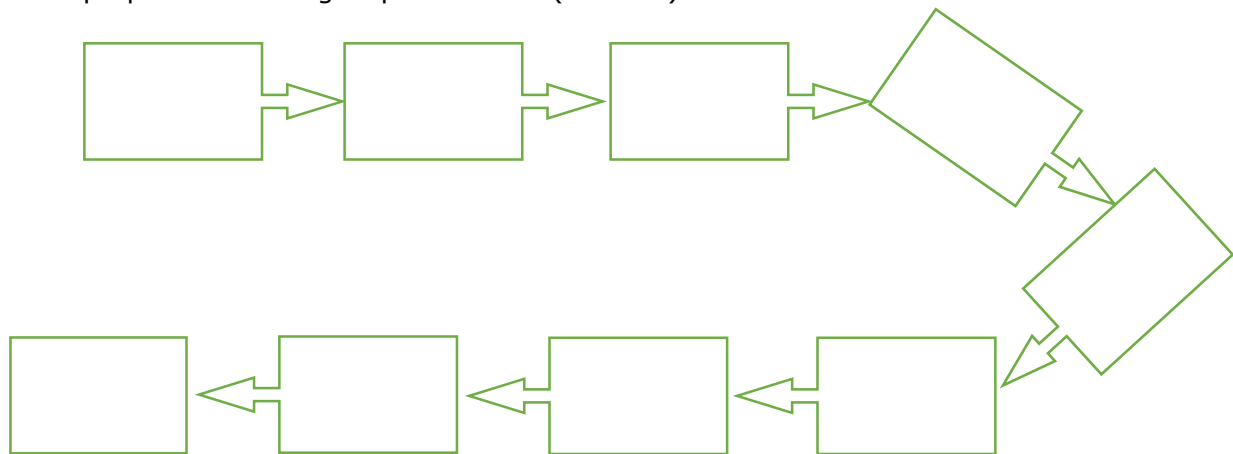
Sección :
Docente : LIC, TM SHAROL ALIAGA CORDOVA

Apellidos :
Nombres :
Fecha :/...../2016 Duración: 2h
Tipo de práctica: Individual () Grupal ()

Instrucciones: Leer con atención, la descripción del procesamiento de tejidos y completar según indique la guía:

1. Tema: HISTOLOGIA Y SUS METODOS DE ESTUDIO
2. Propósito/objetivo/ logro: Fundamenta los pasos para la preparación de tejidos
3. Conceptos básicos (introducción o fundamento):

TÉCNICAS MICROSCÓPICAS: Los pasos de las técnicas microscópicas para obtener un preparado histológico permanente (láminas) son:



1. TOMA DE LA MUESTRA

Existen tres fuentes que pueden provenir el material humano: las necropsias, las biopsias y las piezas operatorias.

Las biopsias: Es un procedimiento diagnóstico que consiste en la extracción de una muestra de tejido obtenida por diferentes métodos especiales, para examinarla al microscopio.



2. FIJACIÓN

A fin de evitar la destrucción de las células por sus propias enzimas (autólisis), o por bacterias, los tejidos separados del cuerpo de un animal (especímenes) deben ser fijados, inmediatamente después de ser cortados.

La fijación permite que los tejidos permanezcan sin cambios luego de subsecuentes tratamientos

Preparación de: Solución de formol al 10%.

Para obtener un litro de formol al 10 % a partir de formol comercial al 40% se utiliza la siguiente formula:

$$\begin{aligned}V1 \times C1 &= V2 \times C2 \\V1 \times 0.4 &= 1000 \times 0.1 \\V1 &= 1000 \times 0.1 / 0.4 \\V1 &= 250 \text{ cc.}\end{aligned}$$

Esto quiere decir que para obtener un litro de formol al 10% se deben mezclar 250cc de formol al 40% con 750cc de agua destilada o agua de caño, al agua de caño genera una solución más neutra.

3. DESHIDRATACIÓN

Las piezas al ser retiradas del fijador, o después de haberlas lavado, están embebidas en agua; impidiendo que sean penetradas por la parafina. Por lo tanto, en primer lugar, debemos deshidratar los tejidos sumergiéndolos en líquidos anhidros, ávidos de agua. Para evitar alteraciones provocadas por una deshidratación brusca, se aconseja proceder escalonadamente utilizando, preferentemente, alcohol etílico de graduación creciente. OH 80°, OH 96°, OH100°.

4. ACLARAMIENTO

Las piezas perfectamente deshidratadas se sumergen en el disolvente, xilol. Al agregar el xilol, no debe aparecer ninguna turbidez. Si se pone blanco-lechoso es que la deshidratación no ha sido bien lograda y debemos repetir el baño de alcohol absoluto cerciorándonos que realmente lo sea: una gota de alcohol agregada a unos ml de xilol no debe enturbiarlo.

5. INFILTRACIÓN

Se sumergen las piezas en parafina (56-58° de punto de fusión), mantenida líquida en la estufa a no más de 62°C. Después de 1 a 2 horas se renueva la parafina.

6. INCLUSIÓN

Inclusión definitiva o formación del bloque. Se vierte la parafina fundida, del mismo punto de fusión de la que ha servido para la penetración. Se colocan las piezas orientándolas y luego se pone el molde en heladera.

A los 15-30 minutos la parafina se habrá solidificado y ya podemos realizar los cortes con el micrótopo.

7. SECCION DE CORTES

Los micrótopos son instrumentos de gran precisión que nos proporcionan cortes delgados parejos y de espesor graduable. Los cortes más corrientes son los de 4-6 micrones.

Consideraremos cuatro tipos de micrótopos: el de deslizamiento, el tipo Minot, el de congelación, y el criostato o criótomo.

- *Tipo Minot*: en este caso la cuchilla queda fija y es la pieza la que se desliza sujeta a una platina, ésta se desliza verticalmente cuando se hace girar una manivela. Permite obtener cortes seriados en forma de cinta.

8. MONTAJE: Los cortes de parafina se montan en portaobjetos de vidrio. Y luego se



llevan a eliminar la parafina.

9. COLORACIÓN

Luego de realizado el corte, se procede a rehidratarlo para permitir su coloración.

Coloración: es el proceso mediante el cual un cuerpo es teñido por una sustancia colorante, sin perder el color cuando es lavado con el disolvente utilizado al preparar la solución colorante.

Clasificación de los colorantes:

Según su origen se clasifican en:

COLORANTES NATURALES:

- *Animales* (carmín)

- *Vegetales* (hematoxilina, orceína, azafrán)

COLORANTES ARTIFICIALES O SINTÉTICOS (COLORES DE ANILINA):

- *Ácidos:* sales cuya base es incolora y su ácido es coloreado (eosina o eosinato de sodio). Son colorantes citoplasmáticos.

- *Básicos:* sales cuya base es coloreada y el ácido es incoloro (azul de metileno o clorhidrato de azul de metileno). Son colorantes nucleares.

- *Neutros:* sales en las que tanto el ácido como la base son coloreados. Tiñen el núcleo de un color y el citoplasma de otro.

- *Indiferentes:* no forman sales. Tiñen aquellas sustancias que tienen un poder disolvente superior al del líquido que ha servido para preparar la solución colorante (Sudán III, rojo escarlata).

Por otro lado, las coloraciones pueden ser:

- *Ortocromáticas:* los tejidos adquieren un color igual al de la solución colorante empleada.

- *Metacromáticas:* una sustancia o un componente celular se tiñe con un color diferente al del colorante empleado.

Colorantes más utilizados en histología humana:

10. MONTAJE, SECADO Y LECTURA:

El objetivo de este paso es impregnar el corte con un disolvente del Bálsamo de Canadá, que al mismo tiempo le confiere un índice de refracción semejante al del vidrio. Para el montaje se limpia el portaobjeto alrededor del corte y se deposita sobre el mismo una gota de Bálsamo de Canadá disuelto en xilol y se cubre con un cubreobjetos.

4. Equipos/materiales y reactivos a utilizar en la práctica:

- Microscopio
- Cámara ampliadora de imagen
- Cámara fotográfica
- Guía Práctica
- Instrumentos de bioseguridad: Guardapolvo, guantes.
- Materiales de escritorio: Colores rojo, rosado, morado, amarillo, azul. Hojas de colores y hojas bond.

Lápiz y borrador. Tijeras.

5. Notas de seguridad:

- Está prohibido ingresar al laboratorio sin los materiales necesarios de bioseguridad, como el guardapolvo.
- Está prohibido ingresar al laboratorio alimentos así como su consumo.



- Guardar el orden y compostura en la realización de la práctica
- Dejar en orden y limpieza las mesas de trabajo, además de cuidar los microscopios.

6. Hipótesis (o cálculos): No presenta

7. Procedimiento experimental: No presenta

8. Resultados o productos:

El alumno desarrolla un flujograma sobre la preparación de tejidos, fundamentando sus distintas etapas.

9. Conclusiones: entrega de su flujograma

10. Cuestionario: No presenta

Referencias bibliográficas consultadas y/o enlaces recomendados

Ejemplo:

- Gartner L., Hiatt J. "Texto Atlas de Histología". 3ra. Edición. México: McGraw-Hill Interamericana editores, S.A.; 2008.
ISBN 10: 970-10-6651-0
ISBN 13: 978-970-10-6651-5



Guía de práctica de laboratorio de: HISTOLOGIA HUMANA GENERAL Primera unidad

Práctica N° 02: TEJIDO EPITELIAL

Sección :
Docente : LIC, TM SHAROL ALIAGA CORDOVA

Apellidos :
Nombres :
Fecha :/...../2016 Duración: 2h
Tipo de práctica: Individual () Grupal ()

Instrucciones: Leer con atención, la descripción de la guía práctica, e ir desarrollando y completando los espacios en blanco que se encuentran en ella.

1. Tema: TEJIDO EPITELIAL

2. **Propósito/objetivo/ logro:** Reconoce a través del microscopio las estructuras de los tejidos epiteliales.

3. Conceptos y láminas):

LAMINA N° 01

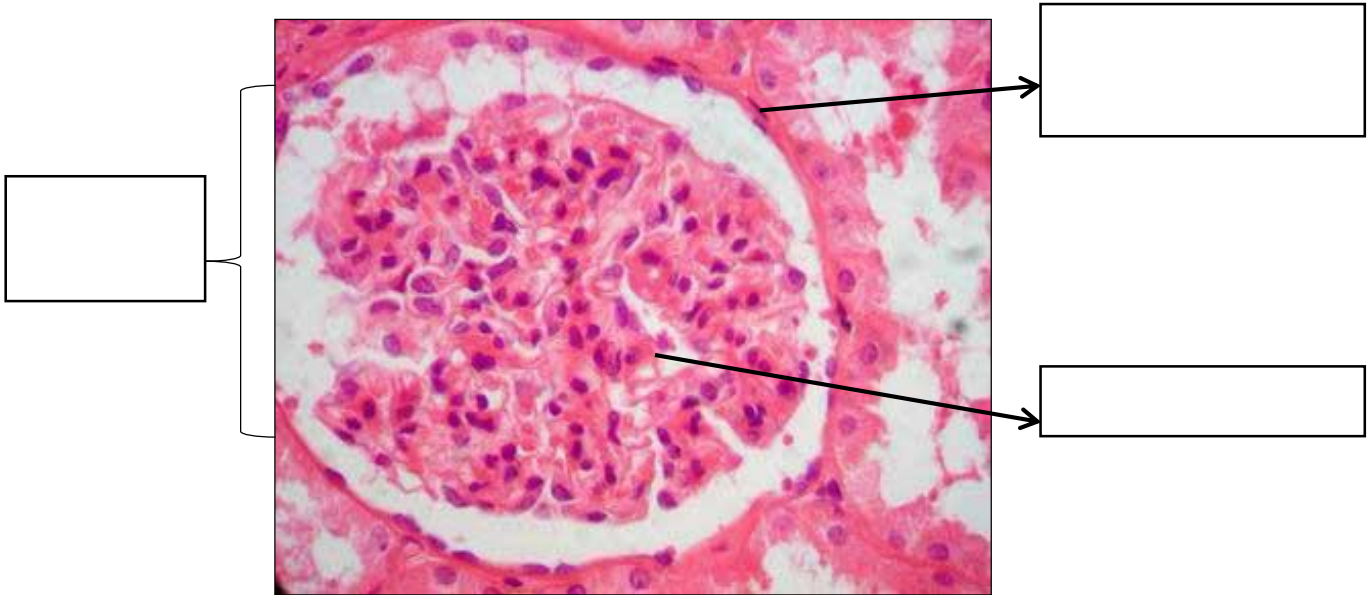
MUESTRA : CORTE DE RIÑON

COLORACION : HEMATOXILINA – EOSINA

OBJETIVO : EPITELIO MONOESTRATIFICADO PLANO

DESCRIPCION: A nivel de la zona cortical ubique un corpúsculo renal. Esta estructura está formada por el glomérulo renal que es un conglomerado de capilares sanguíneos y está rodeada por la cápsula de Bowman que tiene dos hojas: parietal y visceral. La capa parietal forma la pared externa que está revestida por una sola capa de células planas con núcleo alargado. Los núcleos aparecen aplanados y el citoplasma no está definido.

Muchos epitelios planos reciben nombres más específicos, así el epitelio que tapiza los vasos sanguíneos se denomina endotelio y el que recubre las cavidades abdominal y pleural se llama mesotelio.



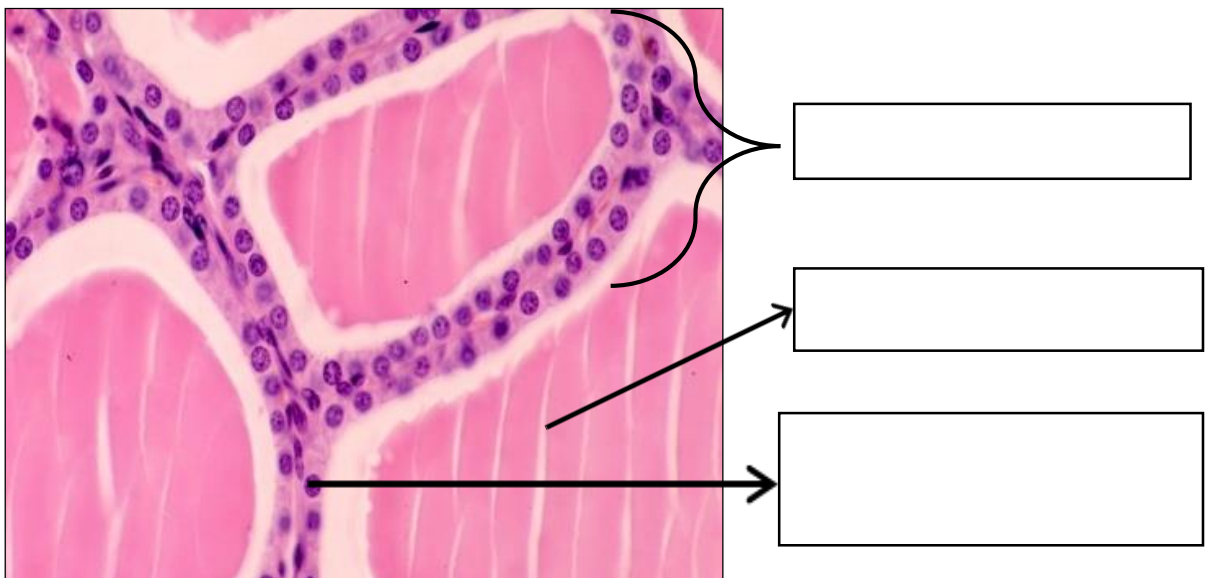
LAMINA N° 02

MUESTRA : CORTE DE TIROIDES

COLORACION : HEMATOXILINA EOSINA

OBJETIVO : EPITELIO MONOESTRATIFICADO CUBICO

DESCRIPCION: La estructura de la glándula tiroidea está conformada por folículos tiroideos. Tienen una forma redondeada u ovalada, de diferentes tamaños. Los folículos de un tamaño intermedio están tapizados por un epitelio simple cúbico con células cúbicas de núcleo redondo cuya altura, anchura y profundidad son parecidas. Dentro de los folículos hay una sustancia rosada llamada coloide.

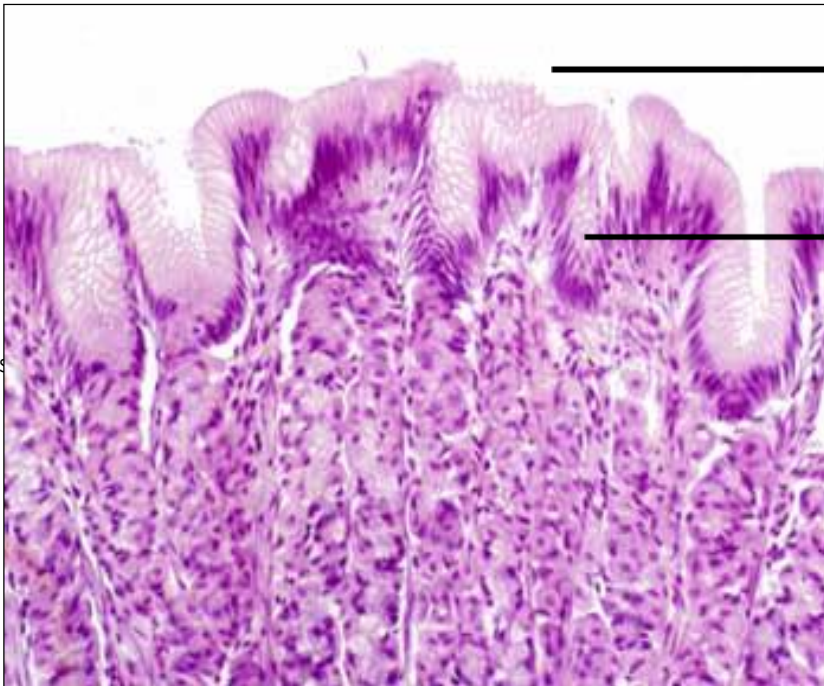


EPITELIO CILINDRICO

Un epitelio cilíndrico simple está compuesto por células cuya altura es 2 a 3 veces mayor que el ancho. Los núcleos de las células cilíndricas son basales y se organizan en una capa ordenada.

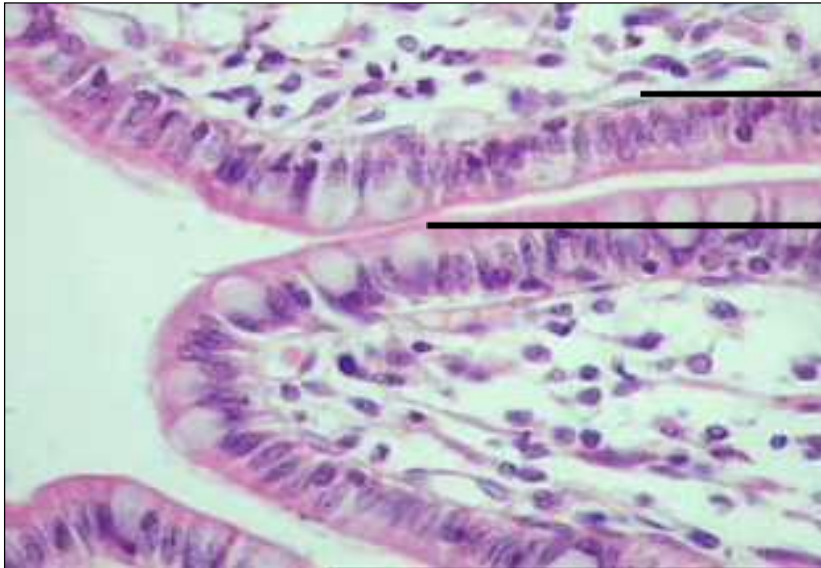
LAMINA N° 03**MUESTRA : CORTE DE ESTOMAGO****COLORACION : HEMATOXILINA EOSINA****OBJETIVO : EP. MONOESTRATIFICADO CILINDRICO NO CILIADO**

DESCRIPCIÓN : Se ve el epitelio de revestimiento con sus células altas y dispuestas en una sola capa, los núcleos se presentan en una sola hilera, formando una empalizada. Estos núcleos son ovoides, alargados como las células mismas y situados en su región basal. El citoplasma es abundante se tiñe de rosado claro (células mucosas). Por debajo del epitelio se halla tejido conectivo perteneciente al corion de la mucosa gástrica.

**LAMINA N° 04****MUESTRA : CORTE DE INTESTINO DELGADO****COLORACION : HEMATOXILINA EOSINA****OBJETIVO : EP. MONOESTRATIFICADO CILINDRICO CON CHAPA ESTRIADA**

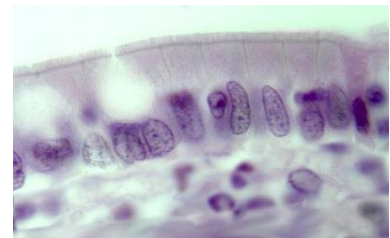
DESCRIPCION: A menor aumento identificar las vellosidades intestinales que son evaginaciones o proyecciones digitiformes de la mucosa. La mucosa está formada por un epitelio y una lámina propia. A mayor aumento observar que el epitelio está constituido por una sola capa de células cilíndricas que son de dos tipos: las

absorbentes o enterocitos con citoplasma rosado, núcleo ovalado ligeramente basal y que en su borde apical o luminal presenta una banda acidófila birrefringente llamada chapa estriada o borde en cepillo (a la microscopia electrónica son las micro vellosidades). Las otras células son las caliciformes o muco secretoras que tienen un citoplasma claro no coloreado y un núcleo basal.



1.

2.



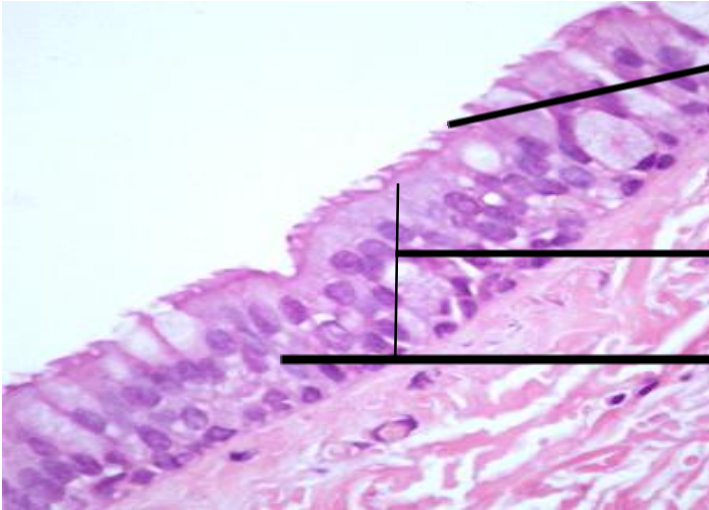
LAMINA N° 05

MUESTRA : CORTE DE TRAQUEA

COLORACION : HEMATOXILINA EOSINA

OBJETIVO : EP. PSEUDOESTRATIFICADO CILINDRICO CILIADO

DESCRIPCION: Constituido por núcleos cilíndricos. Con el objetivo de 40X visualizamos más claramente estos núcleos: aunque morfológicamente son todos similares se disponen, alternadamente y paralelos entre sí, en dos niveles (uno superficial y otro basal), sin llegar a formar dos capas. Este aspecto de estratificación es solo aparente, pues todas las células están en contacto con la membrana basal; por esto el nombre que recibe este epitelio es de **pseudoestratificado**. Este mismo objetivo permite apreciar que del borde apical de estas células nacen, hacia la luz, delgadas estructuras que se agrupan en manojos llamadas cilias.



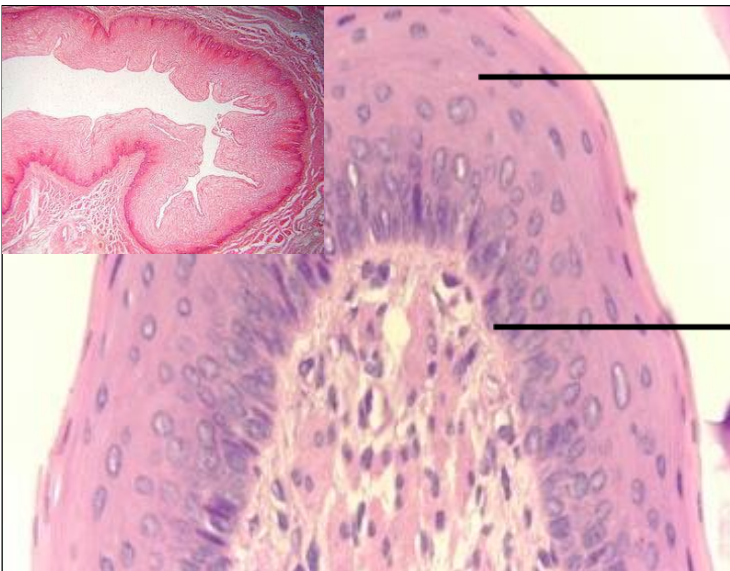
LAMINA N° 06

MUESTRA : CORTE DE ESOFAGO

COLORACION : HEMATOXILINA EOSINA

OBJETIVO : EP. POLIESTRATIFICADO PLANO NO QUERATINIZADO

DESCRIPCION: El esófago presenta varias capas siendo la más interna la mucosa que está formada por el epitelio y la lámina propia. A nivel del epitelio se observa varias capas de células superpuestas y ordenadas según su forma: Las de la capa profunda (primer estrato) son cilíndricas y forman la capa basal. Las de la capa media son cúbicas y poliédricas, las que se ven aplanadas conforme se acercan a la superficie. Y la capa superficial (último estrato) son células planas.



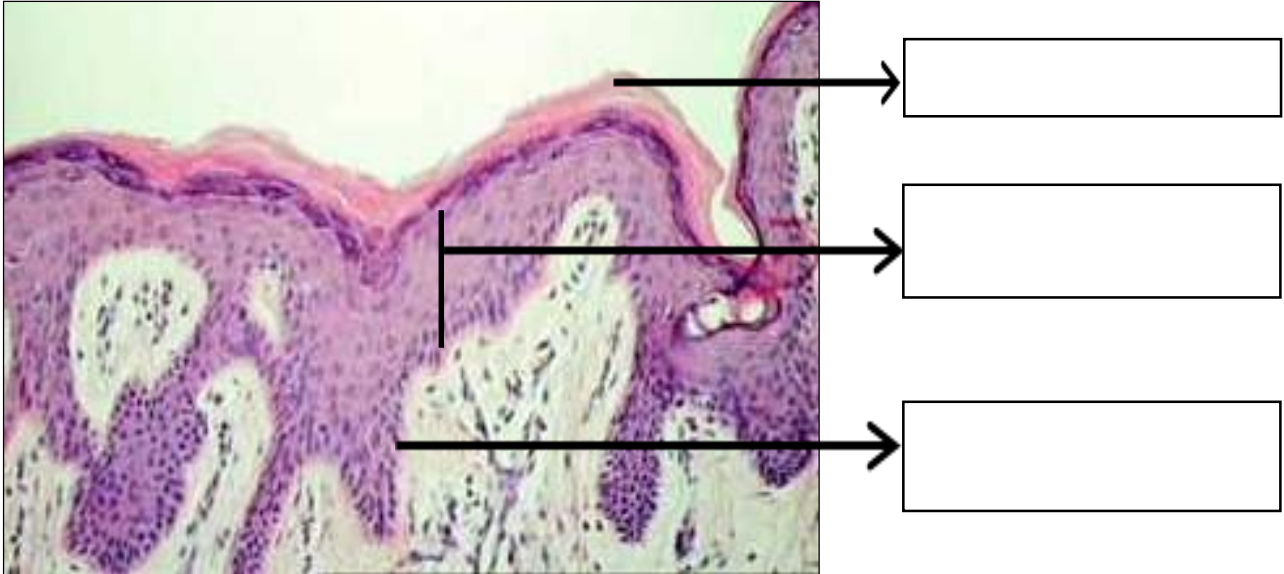
LAMINA N° 07

MUESTRA : CORTE DE PIEL GRUESA

COLORACION : HEMATOXILINA EOSINA

OBJETIVO : EPITELIO POLIESTRATIFICADO PLANO QUERATINIZADO

DESCRIPCION: Esta lámina es de piel gruesa cuya epidermis está constituida por un epitelio que presenta varias capas de células siendo las más profundas cilíndricas o cúbicas y que conforme se van acercando a la superficie se van aplanando y cuyo citoplasma se va llenando de un material acidófilo que corresponde a la queratina, formándose el estrato córneo.



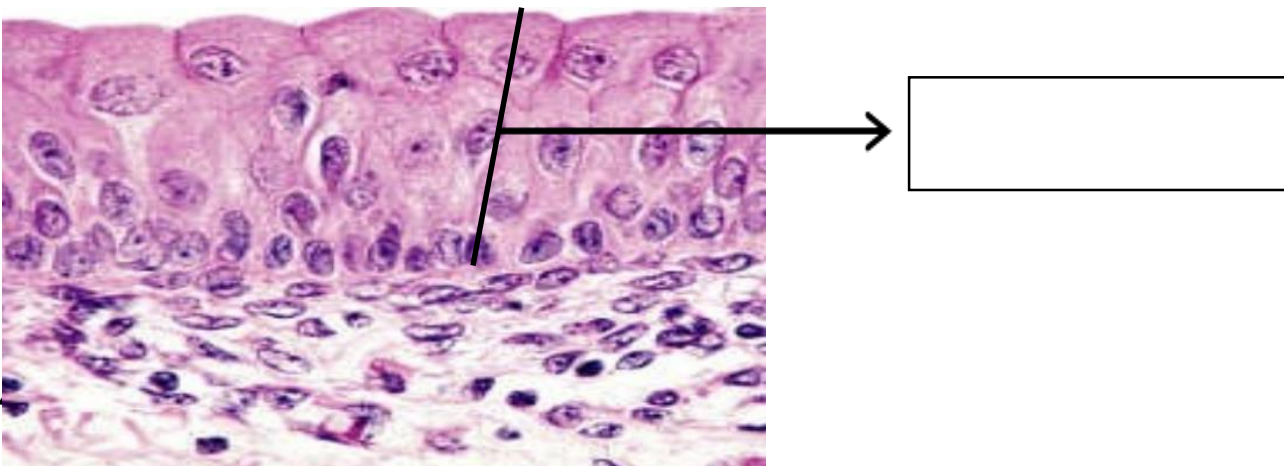
LAMINA N° 08

MUESTRA : CORTE DE VEJIGA

COLORACION : HEMATOXILINA EOSINA

OBJETIVO : EPITELIO POLIMORFO O UROTELIO

DESCRIPCION: El epitelio varía en el número de capas, el tamaño y forma de sus células dependiendo si el órgano está distendido o no. La capa basal está formada por células cúbicas y la capa media por células poligonales. La capa superficial de la vejiga no distendida presenta células columnares de aspecto globuloso, algunas binucleadas. En el estado distendido estas células se aplanan y pierden su condensación.





- Cámara ampliadora de imagen
- Cámara fotográfica
- Guía Práctica
- Instrumentos de bioseguridad: Guardapolvo, guantes.
- Materiales de escritorio: Colores rojo, rosado, morado, amarillo, azul. Hojas de colores y hojas bond. Lápiz y borrador. Tijeras.

5. Notas de seguridad:

- Está prohibido ingresar al laboratorio sin los materiales necesarios de bioseguridad, como el guardapolvo.
- Está prohibido ingresar al laboratorio alimentos así como su consumo.
- Guardar el orden y compostura en la realización de la práctica
- Dejar en orden y limpieza las mesas de trabajo, además de cuidar los microscopios.

6. Hipótesis (o cálculos): No presenta

7. Procedimiento experimental: No presenta

8. Resultados o productos:

El alumno desarrolla un organizador sobre la clasificación de tejido epitelial, y dibuja las láminas vistas en el microscopio

9. Conclusiones: Entrega su organizador

10. Cuestionario: No presenta

11. Referencias bibliográficas consultadas y/o enlaces recomendados

Ejemplo:

- Gartner L., Hiatt J. "Texto Atlas de Histología". 3ra. Edición. México: McGraw-Hill Interamericana editores, S.A.; 2008. ISBN 10: 970-10-6651-0 /ISBN 13: 978-970-10-6651-5

Guía de práctica de laboratorio de:

HISTOLOGIA HUMANA GENERAL

Primera unidad

Práctica N° 03: TEJIDO CONECTIVO

Sección :

Docente : LIC, TM SHAROL ALIAGA CORDOVA

Apellidos :

Nombres :

Fecha :/...../2016 Duración: 2h

Tipo de práctica: Individual () Grupal ()

Instrucciones: Leer con atención, la descripción de la guía práctica, e ir desarrollando y completando los espacios en blanco que se encuentran en ella.

1. Tema: TEJIDO CONECTIVO

2. Propósito/objetivo/ logro: Reconoce a través del microscopio las estructuras del tejido conectivo.

3. Conceptos y términos:

LAMINA N° 01

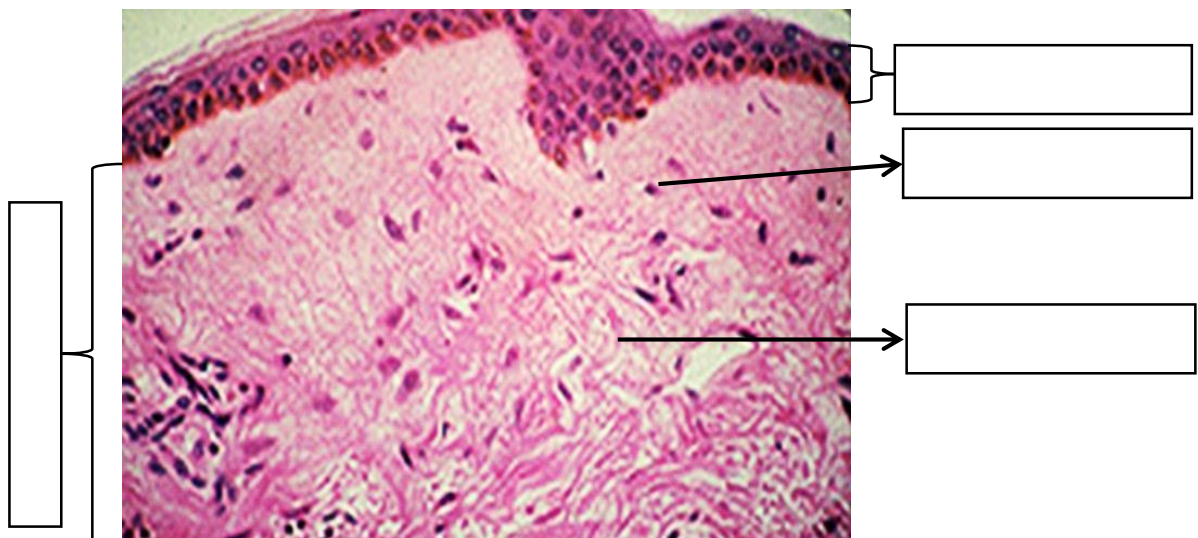
MUESTRA : PULPEJO DE DEDO

COLORACION : HEMATOXILINA – EOSINA

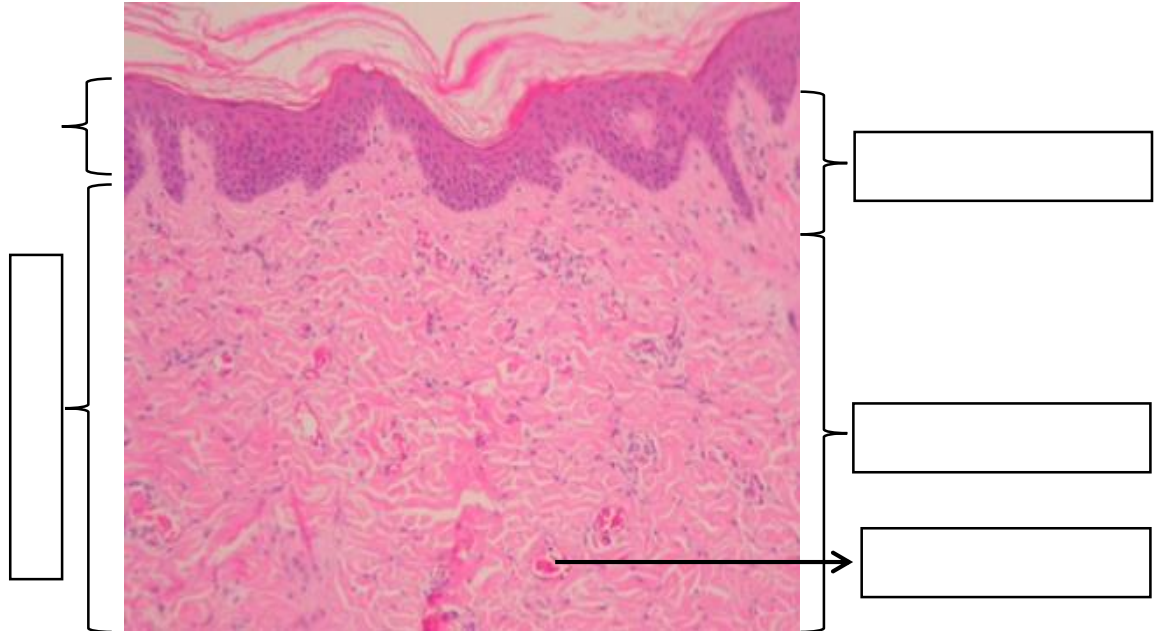
OBJETIVO : TEJIDO CONECTIVO LAXO Y DENSO

DESCRIPCION : Observar a menor aumento las capas de la piel epidermis y dermis y debajo la hipodermis. En la dermis diferenciar:

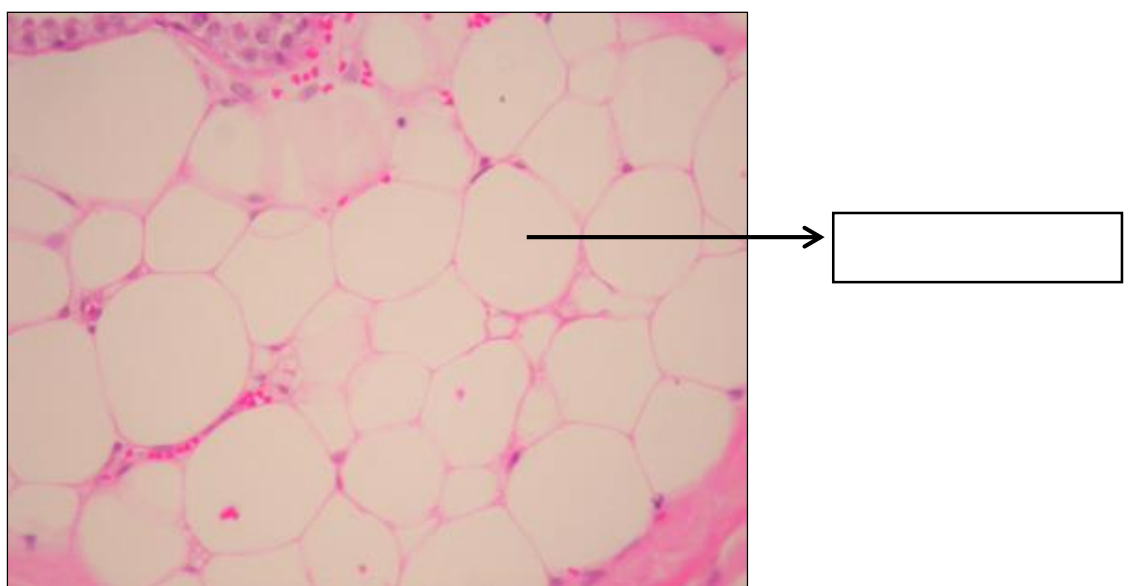
OBJETIVO N° 01 - TEJIDO CONECTIVO LAXO (H-E) se localiza debajo del epitelio (epidermis) correspondiente a la dermis papilar. Constituido predominantemente por células, como los fibroblastos (abundantes) que se caracterizan por tener un núcleo alargado, hiperromático con escaso citoplasma. Las fibras colágenas son delgadas y escasas. Los vasos sanguíneos son de pequeño a mediano calibre (capilares).



2. TEJIDO CONECTIVO DENSO IRREGULAR O NO MODELADO (H-E).- Ubicado inmediatamente por debajo del tejido conectivo laxo, en la zona correspondiente a la dermis reticular. Se caracteriza por: abundantes fibras colágenas gruesas orientadas en diferentes direcciones. Los fibroblastos están presentes en una proporción menor. Presenta arteriolas y vénulas.



3. TEJIDO ADIPOSO UNILOCULAR (H-E) En la hipodermis ubicado debajo de la dermis reticular, se observa el tejido adiposo unilocular, que está constituido por un acumulo de adipositos o células adiposas que forman lobulillos y lóbulos separados por septos de tejido conectivo denso. La célula adiposa es algo redondeada de gran tamaño, cuyo citoplasma está ocupado por una sola vacuola de grasa que se observa como un espacio blanco debido a que ha sido disuelto durante la inclusión. En algunos adipositos se observa el núcleo periférico completamente aplanado.



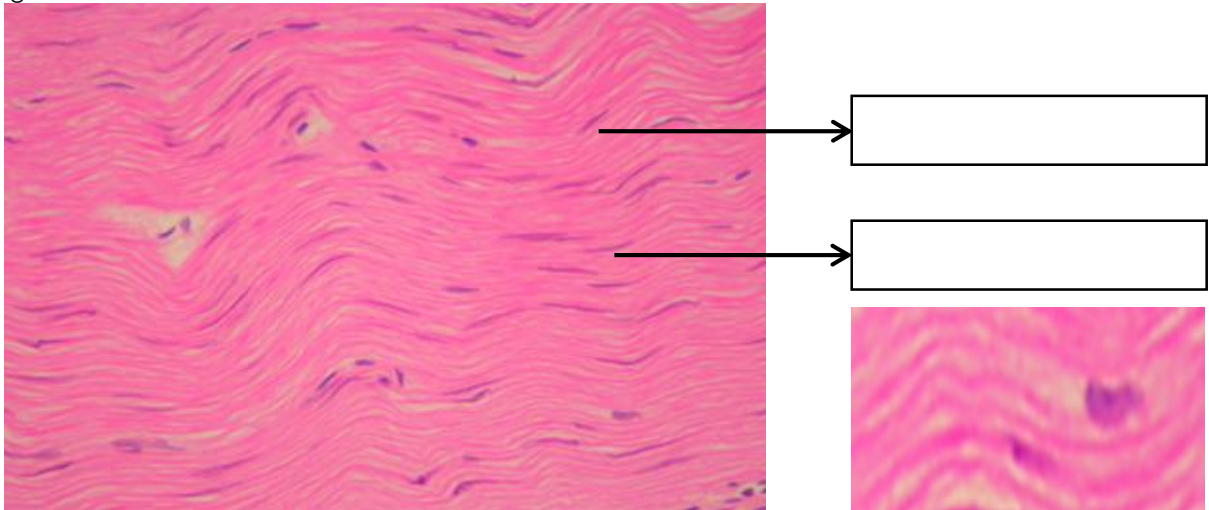
LAMINA N° 02

MUESTRA : TENDON

COLORACION : HEMATOXILINA EOSINA

OBJETIVO : TEJIDO CONECTIVO DENSO MODELADO O REGULAR

DESCRIPCION : Se observan numerosas fibras colágenas paralelas entre sí, generalmente gruesas y en una sola dirección. Los fibroblastos se disponen uno detrás de otro en línea y en paralelo, cuyos núcleos, vistos de frente, son ovoides y de perfil, bastoniformes. Forma los tendones, cuerdas vocales y ligamentos.



LAMINA N°03

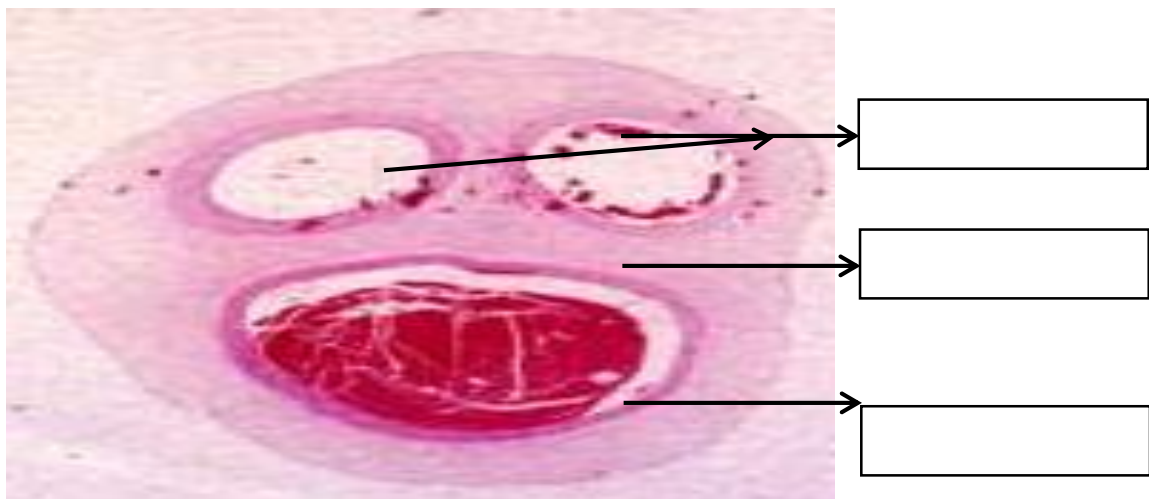MUESTRA : CORTE CORDON UMBILICAL

COLORACION : HEMATOXILINA EOSINA

OBJETIVO : TEJIDO CONECTIVO MUCOIDE

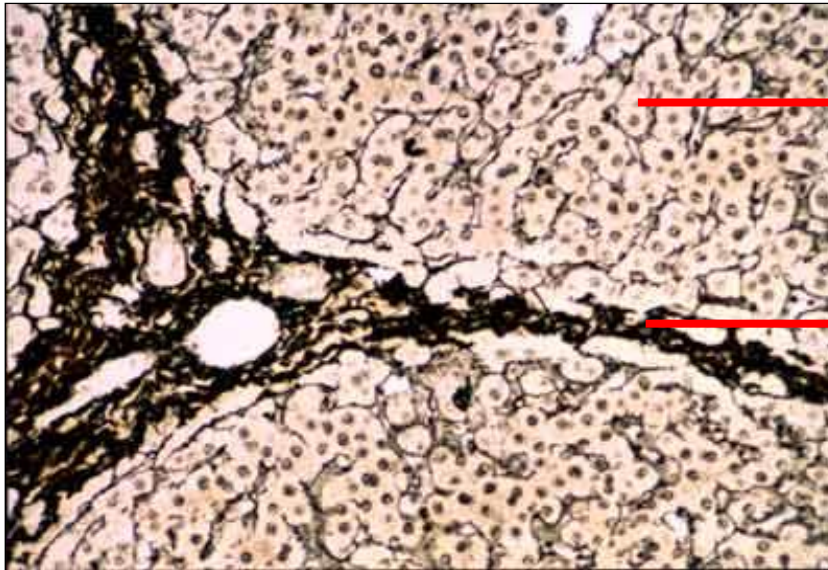
DESCRIPCION : A menor aumento identificar el cordón umbilical por la presencia de 2 arterias y una vena rodeada de tejido conectivo mucoide (GELATINA DE WHARTON).

En el tejido mucoide predomina la sustancia fundamental amorfa que en algunas láminas lo observamos ligeramente morado, por el condroitinsulfato (polisacárido metacromático) que interviene en su composición. Las células que lo constituyen son fundamentalmente fibroblastos jóvenes con núcleo estrellado y escaso citoplasma. Las fibras colágenas son escasas.



LAMINA N° 04**MUESTRA : CORTE DE HIGADO****COLORACION : IMPREGNACION ARGENTICA****OBJETIVO : TEJIDO CONECTIVO RETICULAR**

DESCRIPCIÓN : Las fibras reticulares son fibras colágenas de tipo 3. Son las fibras más delgadas del tejido conectivo. Con frecuencia se ramifican, no son visibles a microscopio óptico, por ello es necesario engrosarlo con sales de plata para observarlos, se tiñen de color negro. También tienen afinidad por la tinción de PAS. Forman un auténtico armazón para sujetar las células que forman ciertos órganos como el hígado y órganos hematopoyéticos (formadores de células sanguíneas) como son el bazo, los ganglios linfáticos y la médula ósea. Son llamados también fibras argirófilas. Son sintetizadas por: fibroblasto, célula del músculo liso, célula de Schwann, hepatocito y célula reticular.

**4. Equipos/materiales y reactivos a utilizar en la práctica:**

- i. Cámara ampliadora de imagen
 - Microscopio
- ii. Cámara fotográfica
- iii. Guía Práctica
- iv. Instrumentos de bioseguridad: Guardapolvo, guantes.
- v. Materiales de escritorio: Colores rojo, rosado, morado, amarillo, azul. Hojas de colores y hojas bond. Lápiz y borrador. Tijeras.

5. Notas de seguridad:

- Está prohibido ingresar al laboratorio sin los materiales necesarios de bioseguridad, como el guardapolvo.
- Está prohibido ingresar al laboratorio alimentos así como su consumo.
- Guardar el orden y compostura en la realización de la práctica



- Dejar en orden y limpieza las mesas de trabajo, además de cuidar los microscopios.

6. Hipótesis (o cálculos): No presenta

7. Procedimiento experimental: No presenta

8. Resultados o productos:

El alumno desarrolla un organizador sobre la clasificación de tejido epitelial, y dibuja las láminas vistas en el microscopio

9. Conclusiones:

10. Cuestionario: No presenta

11. Referencias bibliográficas consultadas y/o enlaces recomendados

Ejemplo:

- Gartner L., Hiatt J. "Texto Atlas de Histología". 3ra. Edición. México: McGraw-Hill Interamericana editores, S.A.; 2008.
ISBN 10: 970-10-6651-0
ISBN 13: 978-970-10-6651-5

Guía de práctica de laboratorio de:

HISTOLOGIA HUMANA GENERAL

Primera unidad

Práctica N° 04: TEJIDO CARTILAGINOSO

Sección :

Docente : LIC, TM SHAROL ALIAGA CORDOVA

Apellidos :

Nombres :

Fecha :/...../2016 Duración: 2h

Tipo de práctica: Individual () Grupal ()

Instrucciones: Leer con atención, la descripción de la guía práctica, e ir desarrollando y completando los espacios en blanco que se encuentran en ella.

1. **Tema: TEJIDO CARTILAGINOSO**
2. **Propósito/objetivo/ logro:** Reconoce a través del microscopio las estructuras del tejido cartilaginoso.
3. **Conceptos y términos:**

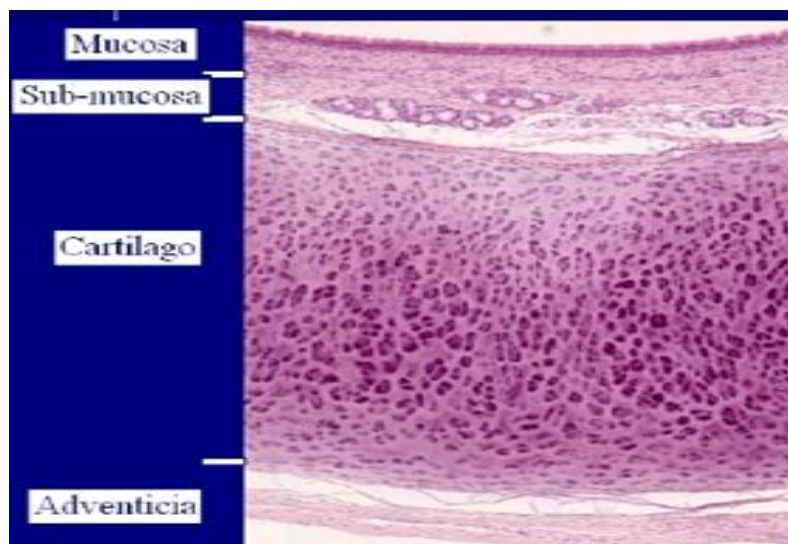
LAMINA N° 01

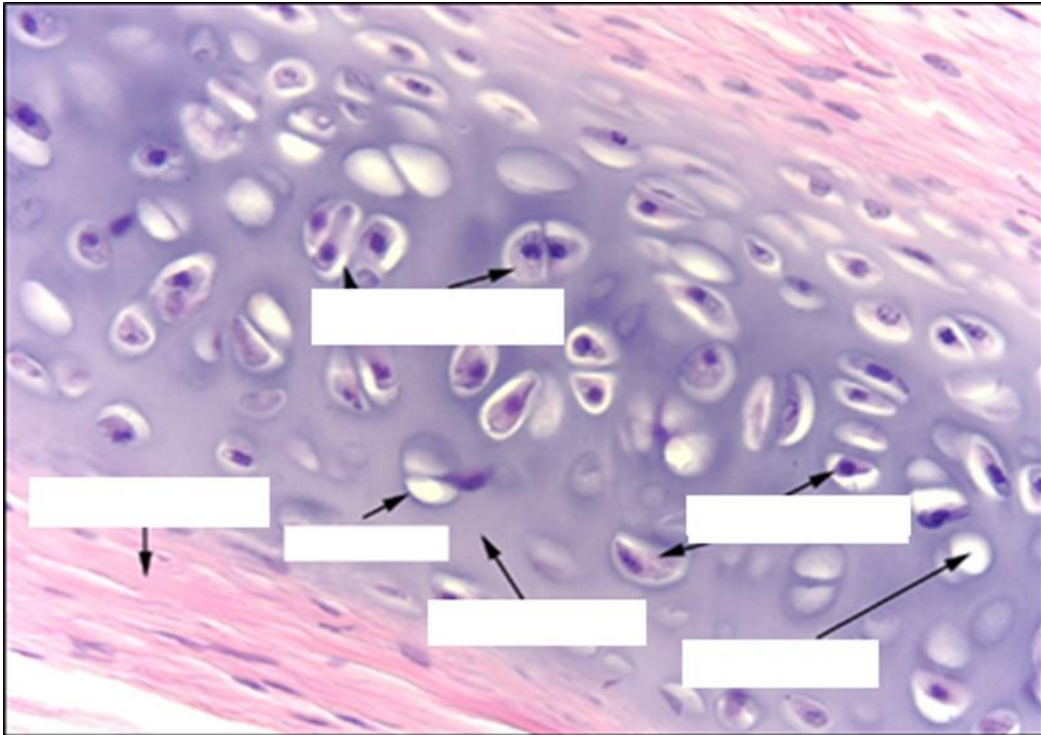
MUESTRA : CORTE DE TRÁQUEA

COLORACION : HEMATOXILINA – EOSINA

OBJETIVO : TEJIDO CARTILAGINOSO HIALINO

DESCRIPCION : Observar que el cartilago de la tráquea tiene forma de C. Está rodeado por el pericondrio que tiene dos capas: fibrilar (externa) formado por tejido conectivo denso y capa condrógena (interna) con condroblastos. A nivel del cartilago observar a las células cartilaginosas o condrocitos, alojados en lagunas o condroplastos, en los preparados corrientes casi siempre se encuentran retraídas. Generalmente se encuentran reunidos en grupos de 2, 4 y 8 formando los grupos isógenos. La sustancia fundamental llamada matriz cartilaginosa es homogénea. Las fibras colágenas no se ven (están enmascaradas) debido a que tienen el mismo índice de refracción que la porción amorfa.





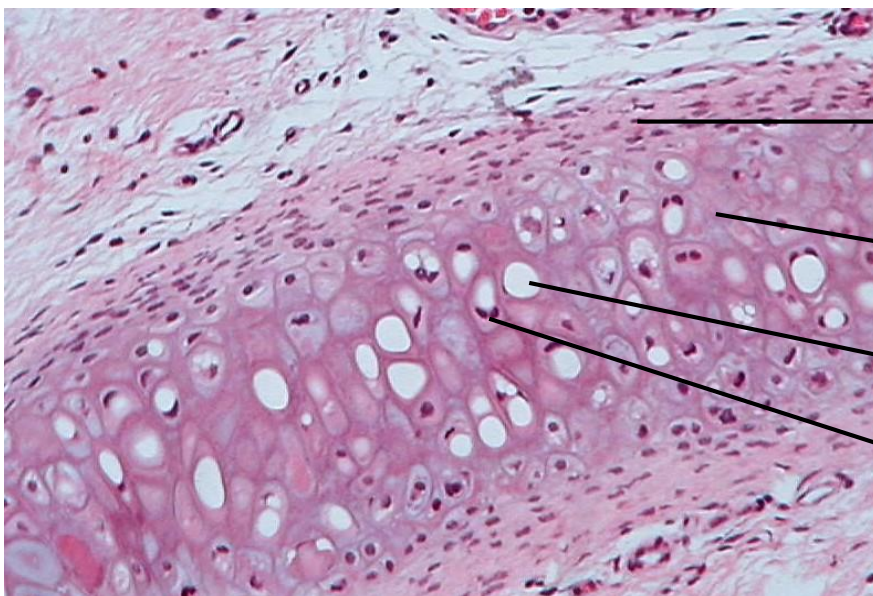
LAMINA Nº 02

MUESTRA : CORTE DE OREJA DE PERRO

COLORACION: HEMATOXILINA EOSINA

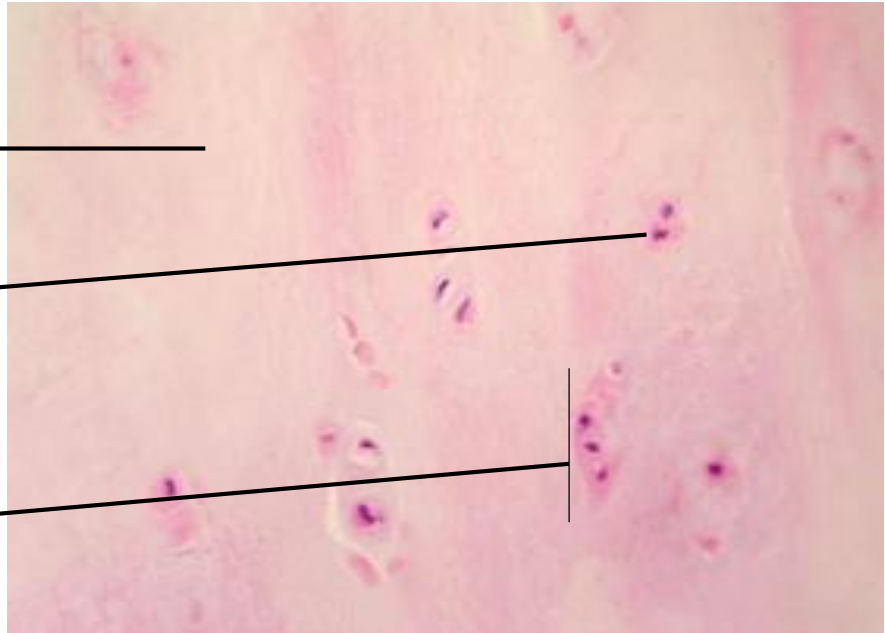

OBJETIVO : TEJIDO CARTILAGINOSO ELASTICO

DESCRIPCION: En esta lámina observar en la matriz cartilaginosa la presencia de numerosas fibras elásticas y la presencia de condrocitos más numerosos y voluminosos en sus respectivos condroplastos. Posee pericondrio.



LAMINA N° 03**MUESTRA : DISCO INTERVERTEBRAL****COLORACION: HEMATOXILINA EOSINA****OBJETIVO : TEJIDO CARTILAGINOSO FIBROSO (FIBROCARTILAGO)**

DESCRIPCION: Características intermedias entre el tejido conjuntivo denso y el cartilago hialino. Numerosos condrocitos pequeños dispuestos con series lineales, que forman grupos isógenos axiles; los que se hallan en medio de una sustancia fundamental recorrida por numerosas fibras colágenas. No posee pericondrio.

**4. Equipos/materiales y reactivos a utilizar en la práctica:**

- i. Cámara ampliadora de imagen, Microscopio, Cámara fotográfica, Guardapolvo, guantes.
- ii. Materiales de escritorio:

5. Notas de seguridad:

- Está prohibido ingresar al laboratorio sin los materiales necesarios de bioseguridad,
- Está prohibido ingresar al laboratorio alimentos así como su consumo.
- Dejar en orden y limpieza las mesas de trabajo, además de cuidar los microscopios.

6. Hipótesis (o cálculos): No presenta**7. Procedimiento experimental: No presenta****8. Resultados o productos:**

El alumno desarrolla un organizador sobre la clasificación de tejido epitelial, y dibuja las láminas vistas en el microscopio

9. Referencias bibliográficas consultadas y/o enlaces recomendados

- Gartner L., Hiatt J. "Texto Atlas de Histología". 3ra. Edición. México: McGraw-Hill Interamericana editores, S.A.; 2008. ISBN 10: 970-10-6651-0/ ISBN 13: 978-970-10-6651-5

Guía de práctica de laboratorio de:

HISTOLOGIA HUMANA GENERAL

Segunda unidad

Práctica N° 05: TEJIDO ÓSEO

Sección :

Docente : LIC, TM SHAROL ALIAGA CORDOVA

Apellidos :

Nombres :

Fecha :/...../2016 Duración: 2h

Tipo de práctica: Individual () Grupal ()

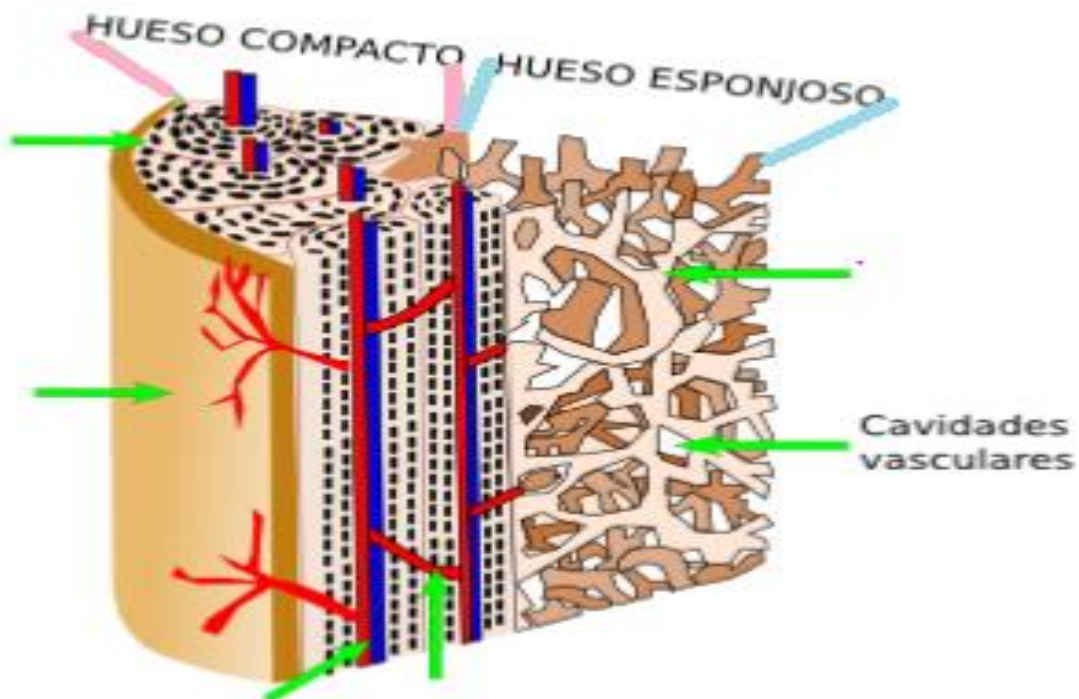
Instrucciones: Leer con atención, la descripción de la guía práctica, e ir desarrollando y completando los espacios en blanco que se encuentran en ella.

01. Tema: TEJIDO ÓSEO

02. Propósito/objetivo/ logro: Dibuja los tipos de tejido óseo y tipos de osificación puestas al microscópio.

03. Conceptos y términos:

El tejido óseo contiene en su estructura básica, algunos elementos básicos. La siguiente imagen es un esquema de una sección de hueso largo, en concreto de diáfisis, donde se muestra la organización y localización del hueso compacto y del esponjoso. Complete lo indicado en las flechas.



LAMINA N° 01**MUESTRA : MASCARILLA FETAL****COLORACION : HEMATOXILINA – EOSINA****OBJETIVO : OSIFICACIÓN INTRAMEMBRANOSA**

DESCRIPCION : El proceso se caracteriza por formación de tejido óseo sin usar como molde un cartílago hialino. El tejido mesenquimal circundante forma por diferenciación osteoblastos (sintetizan matriz ósea). Estos al quedar atrapados se transforman luego en osteocitos, los que forman parte de la trabécula ósea en formación.

La osificación intramembranosa es característica de huesos planos como los de la bóveda craneana.

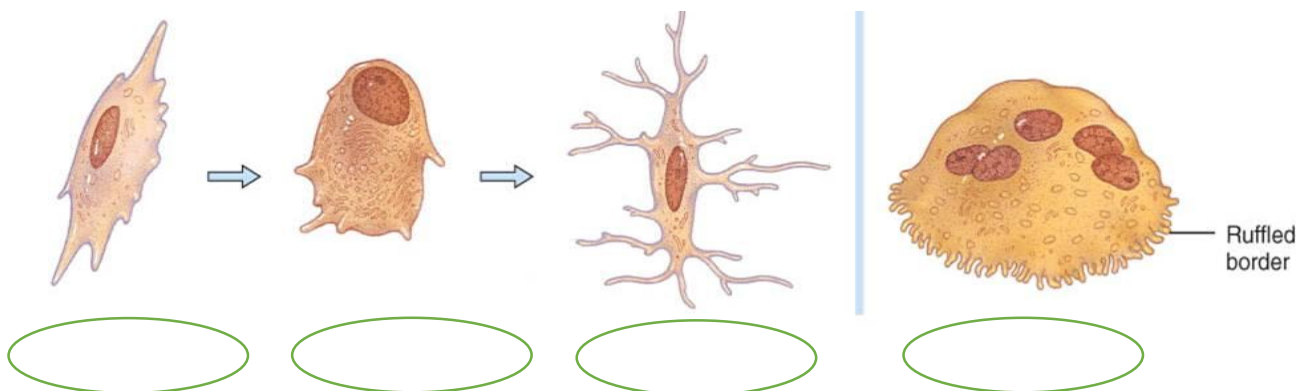
CÉLULAS DEL TEJIDO OSEO: OSTEOLASTOS, OSTEOCITOS Y OSTEOLASTO

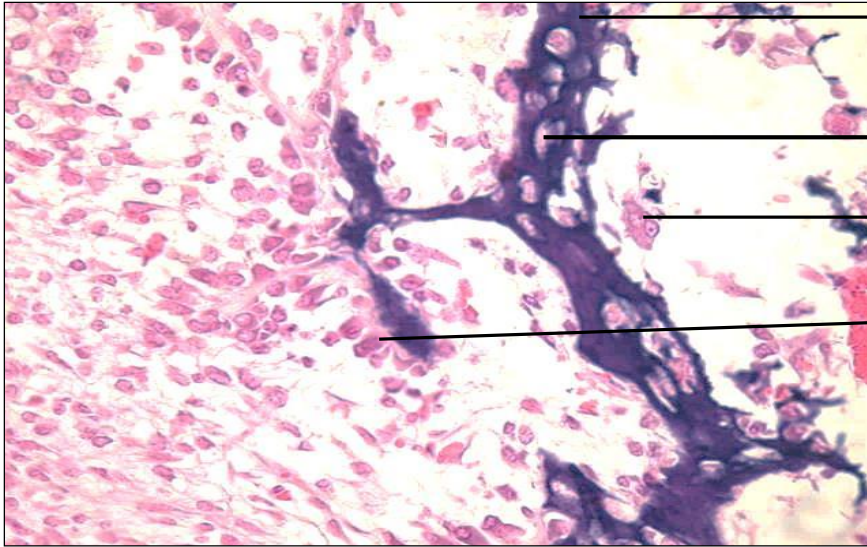
OSTEOLASTOS: Células activas que sintetizan la matriz ósea y fibrillas de colágeno. Tienen un núcleo ovoide de cromatina laxa, excéntrico respecto a la trabécula en formación, con un citoplasma abundante orientado hacia la zona interna de formación.

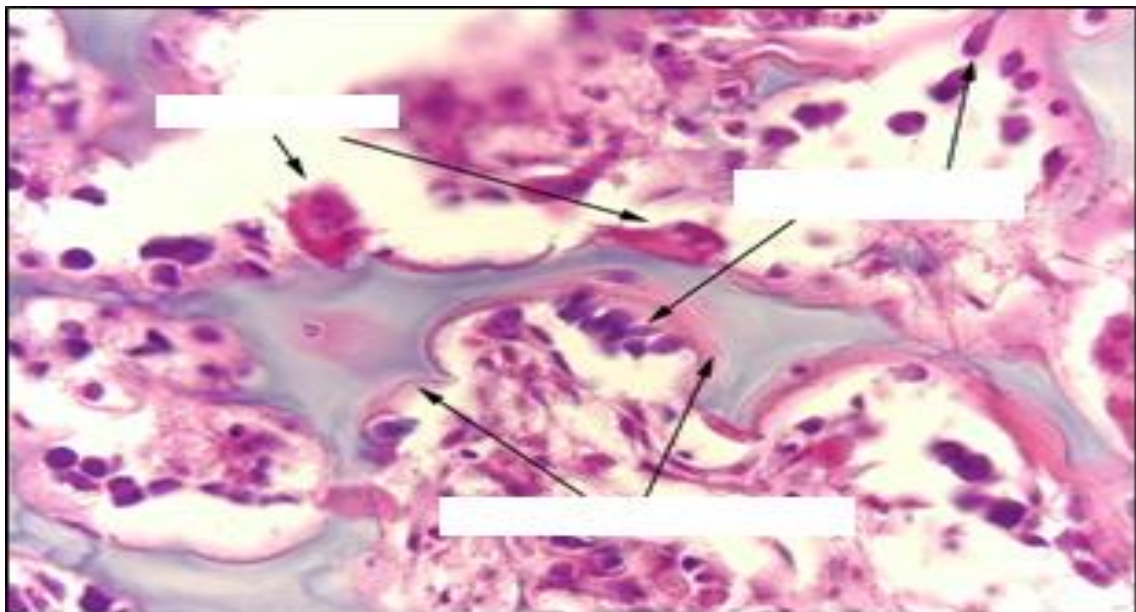
Cuando están rodeados por completo por matriz ósea los **OSTEOLASTOS** se transforman en **OSTEOCITOS**, estos son células inactivas, localizadas en unas cavidades llamadas osteoplastos u osteocele (espacio producto de la retracción del osteocito).

El depósito de calcio y de sales minerales endurece la matriz ósea al cabo de unos días, mientras se produce la calcificación de la matriz ósea aparecen las trabéculas o espículas óseas que se unen en una estructura en forma de malla dando lugar al hueso esponjoso. La lámina central de hueso esponjoso se recubre por cada uno de sus lados por placas de tejido óseo compacto. Una vez formado, el hueso plano crece de tamaño mediante la adición de más hueso por sus bordes.

LOS **OSTEOLASTOS** son los macrófagos del tejido óseo. Son células multinucleadas encargadas de la resorción ósea. Su función es regulada por la hormona parathormona. Los osteoclastos poseen numerosos núcleos por la fusión de varios macrófagos. Tienen núcleo ovoide de cromatina laxa y nucléolo evidente.







LAMINA N° 02

MUESTRA : HUESO

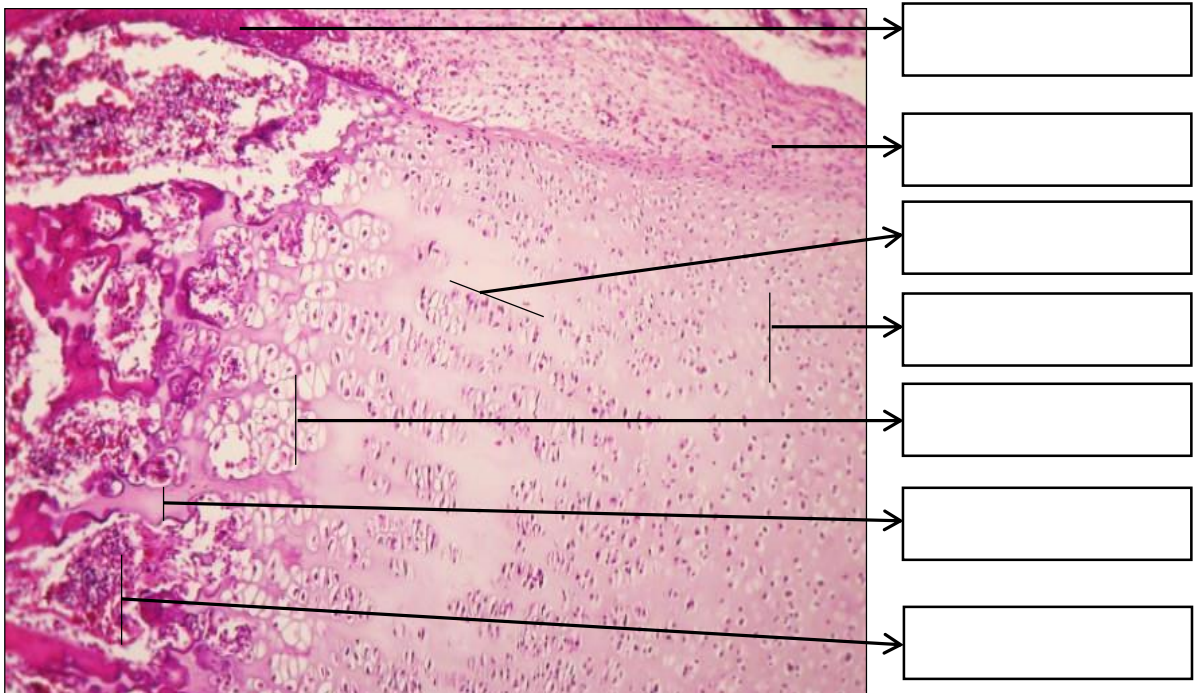
COLORACION : HEMATOXILINA EOSINA

OBJETIVO : OSIFICACION ENDOCONDRALE

DESCRIPCION : A partir de la 5 o 6 semanas de la gestación el modelo cartilaginoso del hueso largo está completamente formado. La osificación endocondral se caracteriza por usar un cartílago hialino como molde. Este tipo de osificación es típico de huesos largos y cortos. En este proceso se distinguen 5 zonas:

1. Zona de cartílago de reserva: Presentan características del cartílago hialino, los condrocitos están distribuidos al azar, son activos mitóticamente.

2. Zona de cartílago seriado (proliferación): los condrocitos proliferan con rapidez, están alineados en dirección al eje longitudinal del hueso, los condrocitos son mayores que los anteriores. Haciendo que la capa se espesa y toda la placa crece longitudinalmente.
3. Zona de cartílago hipertrofiado o maduro: Presenta condrocitos más grandes, maduros e hipertrofiados, con vacuolización de su citoplasma y núcleos picnóticos.
4. Zona de cartílago calcificado: las lagunas se tornan confluentes, mueren los condrocitos hipertrofiados, y se calcifica la matriz del cartílago.
5. Zona osteoide o de osificación: Las células osteoprogenitoras invaden el área, y se diferencian en osteoblastos. Se puede observar las trabéculas óseas formadas, con el color característico del hueso. Esta zona por fuera está rodeada por periostio.



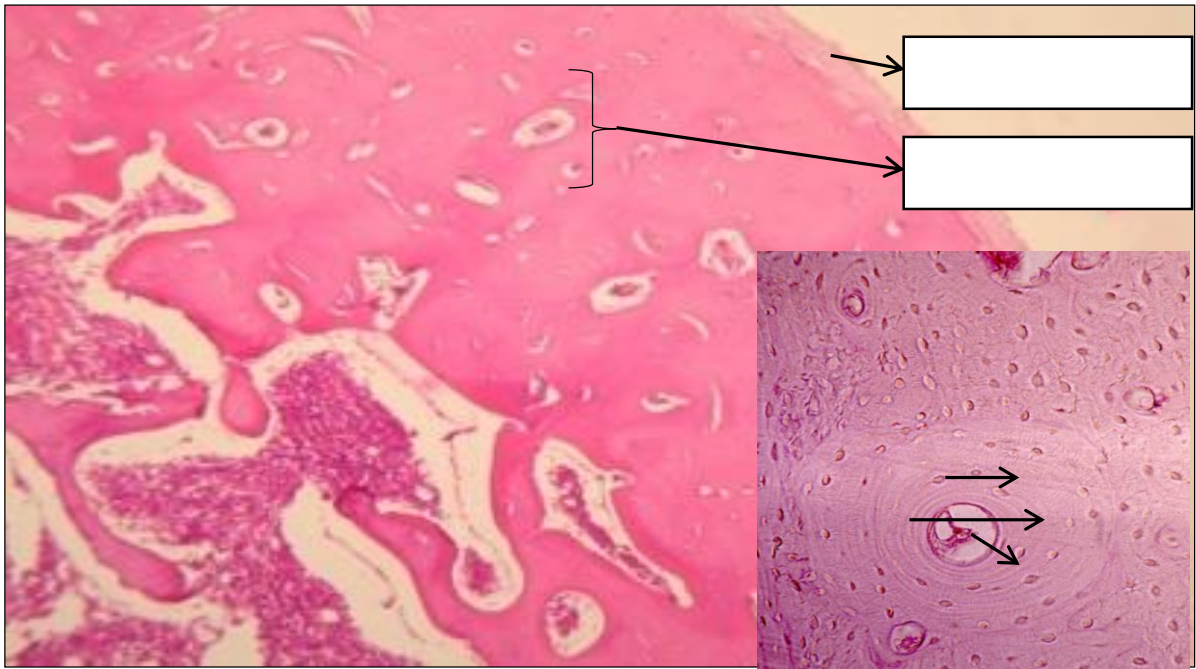LAMINA N° 03

MUESTRA : HUESO CORTE TRANSVERSAL

COLORACION : HEMATOXILINA EOSINA

OBJETIVO : TEJIDO OSEO COMPACTO DESCALCIFICADO

DESCRIPCION : A menor aumento observar la zona externa rosada que corresponde al hueso compacto y la parte central al canal medular. A mayor aumento identificar numerosos sistemas de Havers, constituido por los conductos de Havers que contienen vasos sanguíneos y nervios, que no se aprecian claramente. Alrededor se encuentran los osteocitos con núcleo basófilo, que se encuentran alojados en los osteoplastos. Las laminillas y los canalículos óseos no se visualizan. En algunas láminas se aprecian los conductos de Volkmann que comunican un conducto de Havers con otro.



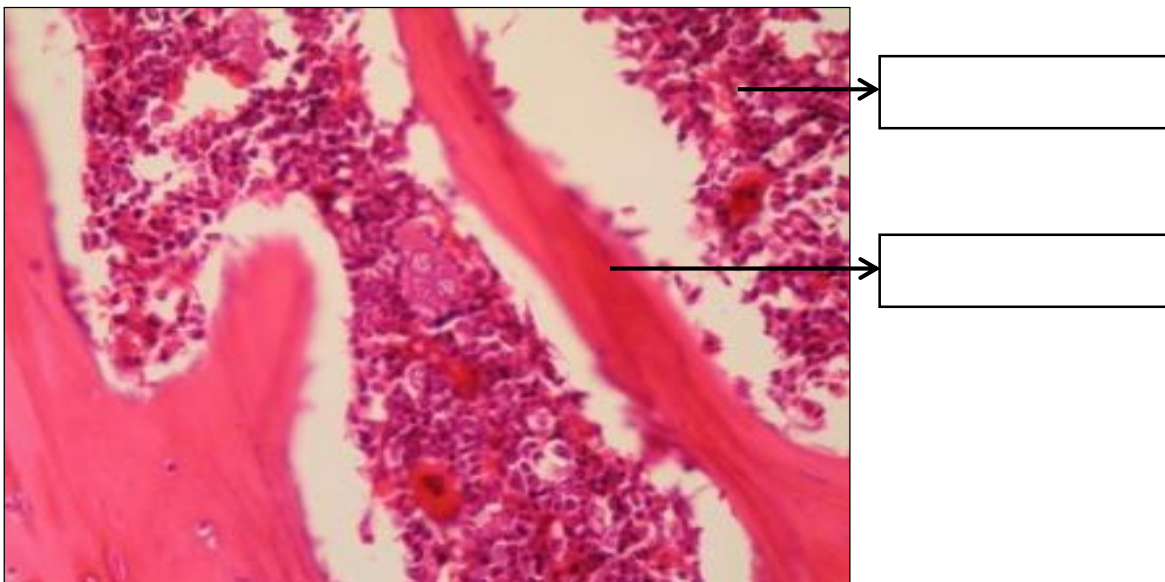
LAMINA N° 04

MUESTRA : HUESO CORTE TRANSVERSAL

COLORACION : HEMATOXILINA EOSINA

OBJETIVO : TEJIDO OSEO ESPONJOSO

DESCRIPCION : A diferencia del hueso compacto, en este tejido no se observa sistema de Havers, sólo observamos trabéculas o espículas óseas conformadas por osteocitos y matriz ósea, y rodeados por espacios que corresponde a la médula ósea roja o amarilla.





CUESTIONARIO:

1. Diferencia entre osificación intramembranosa y endocondral.

2. Mencione las células del tejido óseo

04. Equipos/materiales y reactivos a utilizar en la práctica:

- i. Cámara ampliadora de imagen, Microscopio, Cámara fotográfica, Guardapolvo, guantes.
- ii. Materiales de escritorio:

05. Notas de seguridad:

- Está prohibido ingresar al laboratorio sin los materiales necesarios de bioseguridad,
- Está prohibido ingresar al laboratorio alimentos así como su consumo.
- Dejar en orden y limpieza las mesas de trabajo, además de cuidar los microscopios.

06. Resultados o productos:

El alumno desarrolla un organizador sobre la clasificación de tejido óseo, y dibuja las láminas vistas en el microscopio

07. Referencias bibliográficas consultadas y/o enlaces recomendados

- Gartner L., Hiatt J. "Texto Atlas de Histología". 3ra. Edición. México: McGraw-Hill Interamericana editores, S.A.; 2008.
ISBN 10: 970-10-6651-0
ISBN 13: 978-970-10-6651-5



Guía de práctica de laboratorio de:

HISTOLOGIA HUMANA GENERAL

Segunda unidad

Práctica N° 06: TEJIDO CIRCULATORIO Y SANGUÍNEO

Sección :

Docente : LIC, TM SHAROL ALIAGA CORDOVA

Apellidos :

Nombres :

Fecha :/...../2016 Duración: 2h

Tipo de práctica: Individual () Grupal ()

Instrucciones: Leer con atención, la descripción de la guía práctica, e ir desarrollando y completando los espacios en blanco que se encuentran en ella.

1. Tema: **TEJIDO CIRCULATORIO Y SANGUÍNEO**

2. Propósito/objetivo/ logro:

- Define las diversas estructuras y células del tejido sanguíneo y circulatorio
- Dibuja las células del tejido sanguíneo y tejido circulatorio, mediante el uso del microscopio.

3. Conceptos y términos:

LAMINA N° 01

MUESTRA : FROTIS SANGRE PERIFERICA

COLORACION : WRIGHT

OBJETIVO : CELULAS SANGUINEAS EN FROTIS

DESCRIPCION : A mayor aumento identificar:

1. **Glóbulos rojos o hematíes:** Miden aproximadamente 7.5 um de diámetro, son células enucleadas y con un citoplasma acidófilo más intenso en la zona periférica que en parte central (forma bicóncava). Valores normales: 4,5 - 5,5 millones /mm³.

2. **Glóbulos blancos o leucocitos:** valores normales = 5,000 a 10,000/mm³.

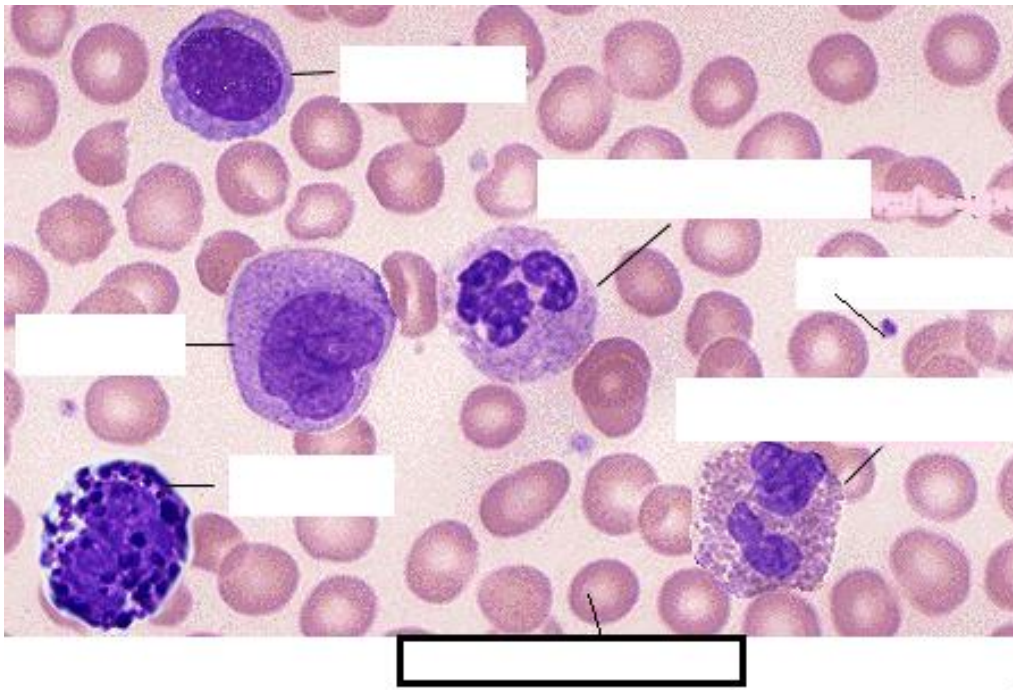
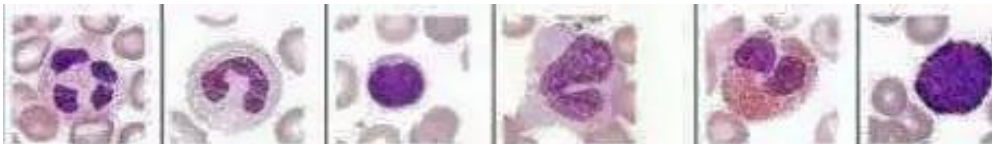2.1 . **GRANULOCITOS:** Contienen gránulos específicos en su citoplasma.

- a. **Neutrófilos:** Miden 12 um. de diámetro. V.N.:60 – 65%, pueden ser abastionados y segmentados; son segmentados cuando el núcleo tiene 2 a 5 lobulaciones. El citoplasma tiene una coloración rosado salmón (gránulos específicos) y presenta gránulos azurófilos de color púrpura.
- b. **Eosinófilos:** Miden 14 um de diámetro, el citoplasma presenta gránulos grandes de color rojo y el núcleo generalmente es bilobulado en forma de alforja (V.N. 1 – 3%).
- c. **Basófilos:** Miden 12 um de diámetro, el citoplasma presenta gránulos grandes de color morado y el núcleo no es fácil de observar por las granulaciones (V.N: 0 – 1%).

2.2 . AGRANULOCITOS: Carecen de gránulos específicos

- a. **Linfocitos:** Predominan linfocitos pequeños que miden de 6 a 8 μm de diámetro, presenta un núcleo grande que ocupa casi todo el citoplasma, es redondo o con una ligera escotadura y está muy coloreado de morado hiper Cromático (cromatina muy condensada). El citoplasma es escaso de color azul cielo claro y presenta algunos gránulos azurófilos. V.N.: 24 – 32%.
- b. **Monocitos:** Miden de 16 a 20 μm de diámetro, presenta un núcleo de diversas formas (ovalado, reniforme, en herradura, cerebriforme, etc), con cromatina más laxa con uno o dos nucléolos. El citoplasma es más abundante de color azul grisáceo o sucio. V.N. 4 – 8%.
- c. **Plaquetas:** miden 2 – 3 μm de diámetro, son fragmentos citoplasmáticos de los megacariocitos, que se tiñen de color morado y que casi siempre se encuentran agrupados. V.N. 150,000 – 450,000 mil/ mm^3 .

**Los granulocitos como agranulocitos contienen gránulos inespecíficos.

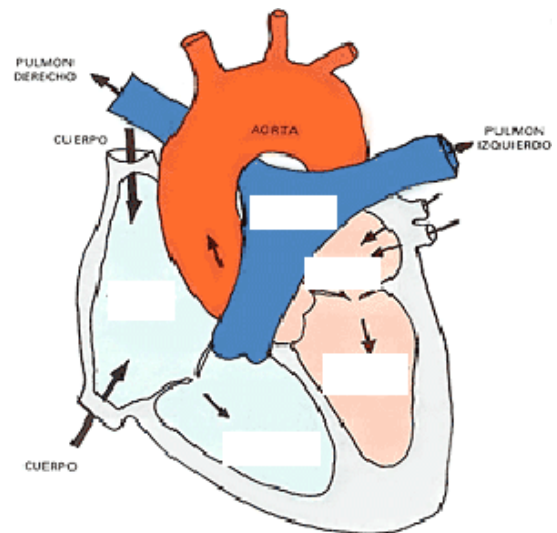
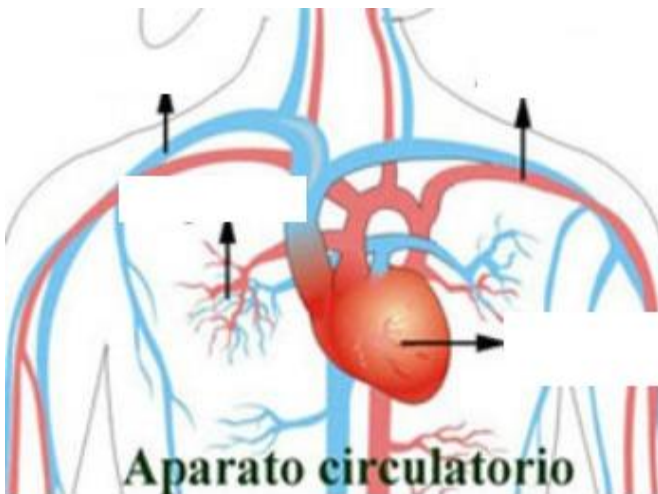
**ACTIVIDADES:**

Realizar los gráficos respectivos y señalar eritrocitos, plaquetas, neutrófilos, eosinófilo, monocito, linfocito, basófilo, vistos en los distintos objetivos del microscopio.

Objetivo de 40 X	Objetivo de 100 X

SISTEMA CIRCULATORIO:

Complete las imágenes, según corresponda:



SEÑALE SEGÚN CORRESPONDA

LAMINA N° 02

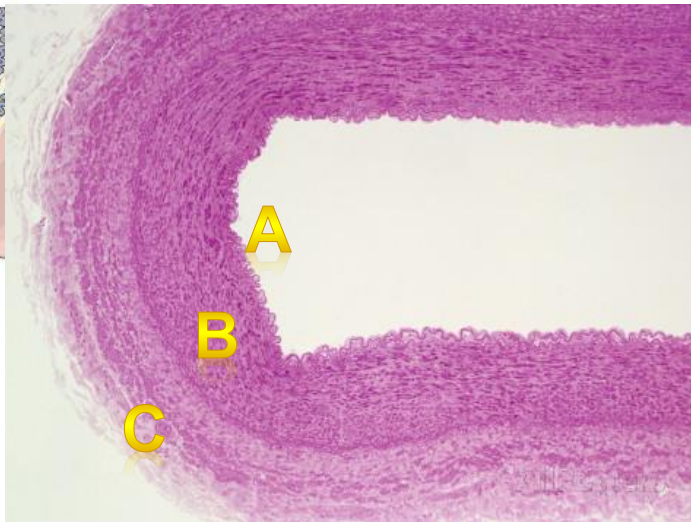
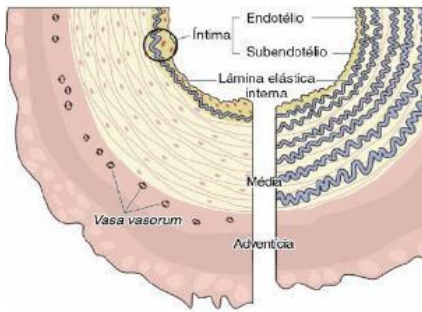
MUESTRA : CORTE TRANSVERSAL DE AORTA

COLORACION : HEMATOXILINA EOSINA

OBJETIVO : ARTERIA DE GRAN CALIBRE

DESCRIPCION : A menor aumento observar la arteria y sus tres capas o tunicas.

- **Capa íntima.**- Formada por endotelio.
- **Capa media.**-Gruesa, formada por múltiples fibras elásticas ondulantes y fenestradas. Entre ellas hay escasas F. musculares lisas, fibroblastos y fibras reticulares.
- **Capa adventicia.**- formada por tejido conectivo con fibras colágenas y elásticas, además hay vasos sanguíneos (vaso vasorum) y filetes nerviosos.



A: _____
 B: _____
 C: _____

LAMINA N° 03

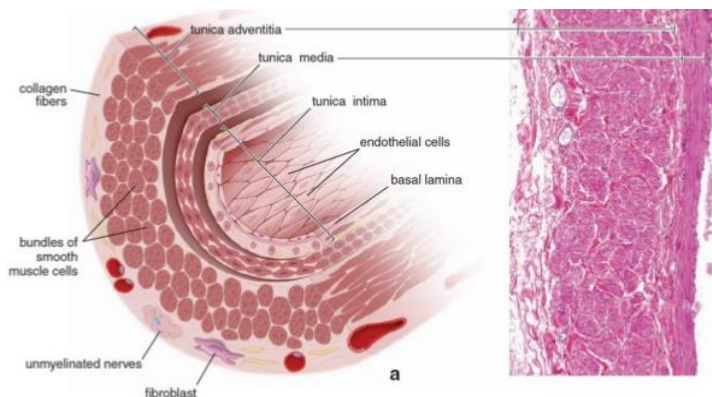
MUESTRA : CORTE VENA

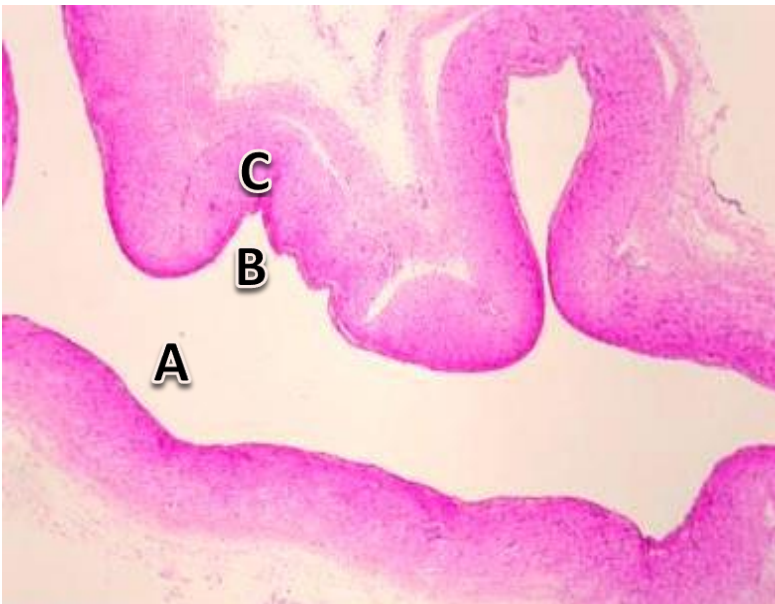
COLORACION : HEMATOXILINA EOSINA

OBJETIVO : VENA DE GRAN CALIBRE

DESCRIPCION: En las venas, la capa íntima y la media no están bien delimitadas, siendo la capa adventicia la más gruesa y lo más característico.

- **Capa íntima.**- muy delgada, formada por endotelio.
- **Capa media.**- delgada, formada por fibras musculares lisas dispuestas circularmente.
- **Capa adventicia.**- es la más desarrollada y constituye la mayor parte de su pared. Está formada por fibras musculares lisas orientadas longitudinalmente y cortadas en la lámina transversalmente. Entre los haces de fibras musculares hay abundante tejido conectivo con fibras colágenas.





A: _____

B: _____

C: _____

LAMINA N° 04

MUESTRA : VASOS SANGUINEOS DE PEQUEÑO CALIBRE

COLORACION : HEMATOXILINA EOSINA

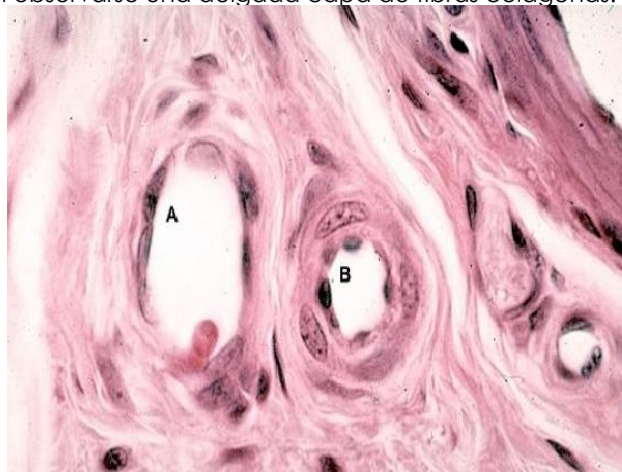
OBJETIVO : ARTERIOLA, VENULA Y CAPILARES.

DESCRIPCION: En esta lámina reconocer arterias y venas de pequeño calibre, arteriolas, vénulas y capilares. Es necesario tener en cuenta el diámetro de la luz y el grosor de sus paredes y una manera de medir es comparándolo con el diámetro de un hematíe.

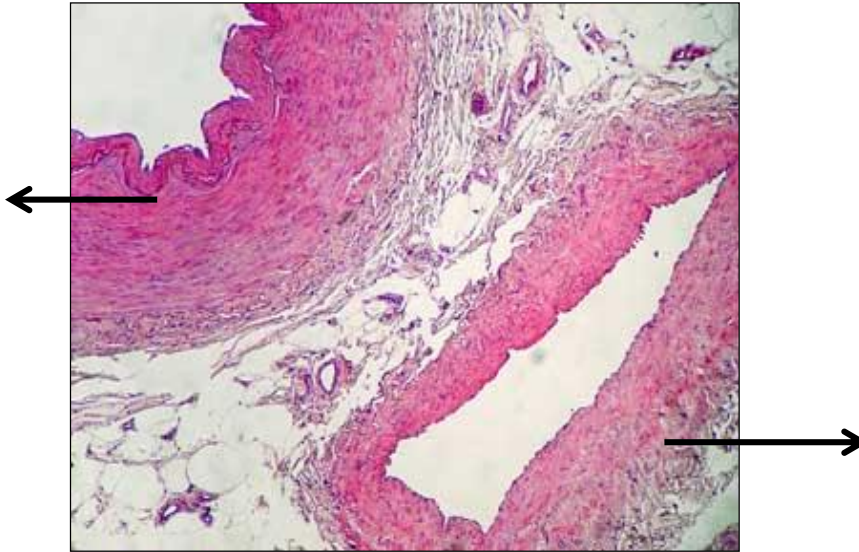
- **Arteriola.**- de luz pequeña y redondeada, formada por endotelio y una capa media con fibras musculares lisas en número proporcional al tamaño del vaso. En arteriolas de mayor calibre todavía se observa la limitante elástica interna.
- **Vénulas.**- de luz amplia e irregular, pared delgada formada solo por endotelio y tejido conectivo.
- **Capilares sanguíneos.**- muy pequeños, formados por células endoteliales aplanadas (dos o tres). En algunos capilares de mayor calibre pueden observarse una delgada capa de fibras colágenas.

A:

B:



ACTIVIDAD: Ahora que ya terminamos la práctica, compare y rellene correctamente lo que indica: (vista 40X)



4. Equipos/materiales y reactivos a utilizar en la práctica:

- i. Cámara ampliadora de imagen, Microscopio, Cámara fotográfica, Guardapolvo, guantes.
- ii. Materiales de escritorio:

5. Notas de seguridad:

- Está prohibido ingresar al laboratorio sin los materiales necesarios de bioseguridad,
- Está prohibido ingresar al laboratorio alimentos así como su consumo.
- Dejar en orden y limpieza las mesas de trabajo, además de cuidar los microscopios.

6. Resultados o productos:

El alumno desarrolla un organizador sobre la clasificación de tejido óseo, y dibuja las láminas vistas en el microscopio

7. Referencias bibliográficas consultadas y/o enlaces recomendados

- Gartner L., Hiatt J. "Texto Atlas de Histología". 3ra. Edición. México: McGraw-Hill Interamericana editores, S.A.; 2008.
ISBN 10: 970-10-6651-0
ISBN 13: 978-970-10-6651-5



Guía de práctica de laboratorio de:

HISTOLOGIA HUMANA GENERAL

Segunda unidad

Práctica N° 07: TEJIDO MUSCULAR

Sección :

Docente : LIC, TM SHAROL ALIAGA CORDOVA

Apellidos :

Nombres :

Fecha :/...../2016 Duración: 2h

Tipo de práctica: Individual () Grupal ()

Instrucciones: Leer con atención, la descripción de la guía práctica, e ir desarrollando y completando los espacios en blanco que se encuentran en ella. Graficar en los espacios correspondientes a las características celulares del tipo de músculo

1. Tema: TEJIDO MUSCULAR

2. Propósito/objetivo/ logro:

- Diferencia las diversas variedades del tejido muscular.
- Grafica el tejido muscular, mediante el uso del microscopio.

3. Conceptos y términos:

LAMINA N° 01

MUESTRA : CORTE DE LENGUA

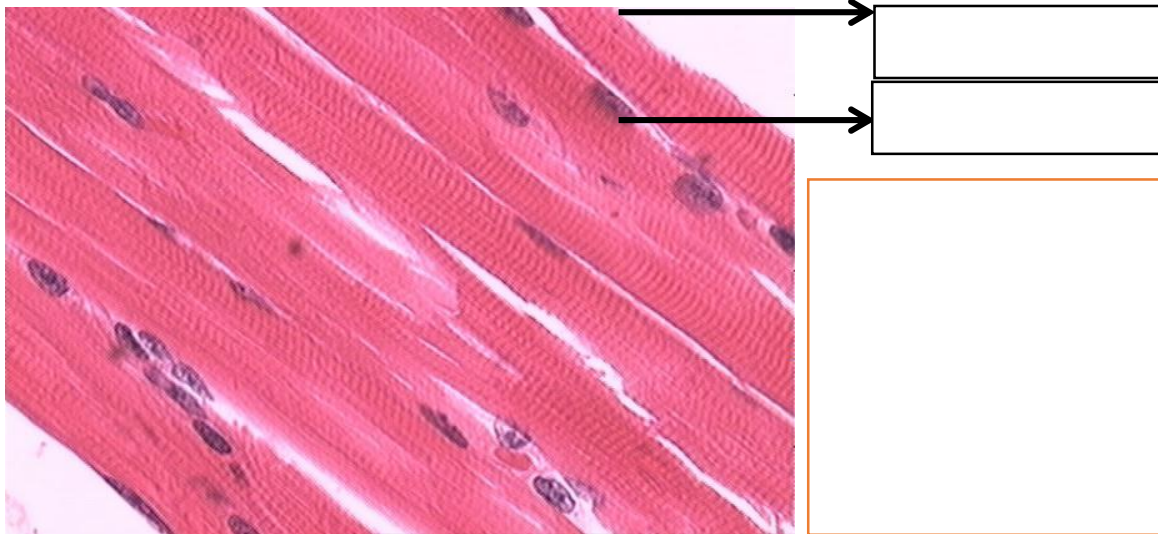
COLORACION : HEMATOXILINA EOSINA

OBJETIVO : MUSCULO ESTRIADO ESQUELETICO

DESCRIPCION : En la parte interna de la lengua observamos la presencia de fascículos o haces de fibras musculares cortadas longitudinal, transversal y oblicuamente. Está formado por células con las siguientes características:

- ❖ Son células cilíndricas, de diámetro uniforme.
- ❖ Núcleo: excéntrico, ovoide aplanado, cromatina laxa, con o sin nucléolo evidente, numerosos por cada célula (multinucleado).
- ❖ Citoplasma: estriado (los miofilamentos de actina y miosina están ordenados periódicamente), con bandas oscuras y claras.

El músculo estriado esquelético, es voluntario, sujeto a la "ley del todo o nada".



LAMINA Nº 02

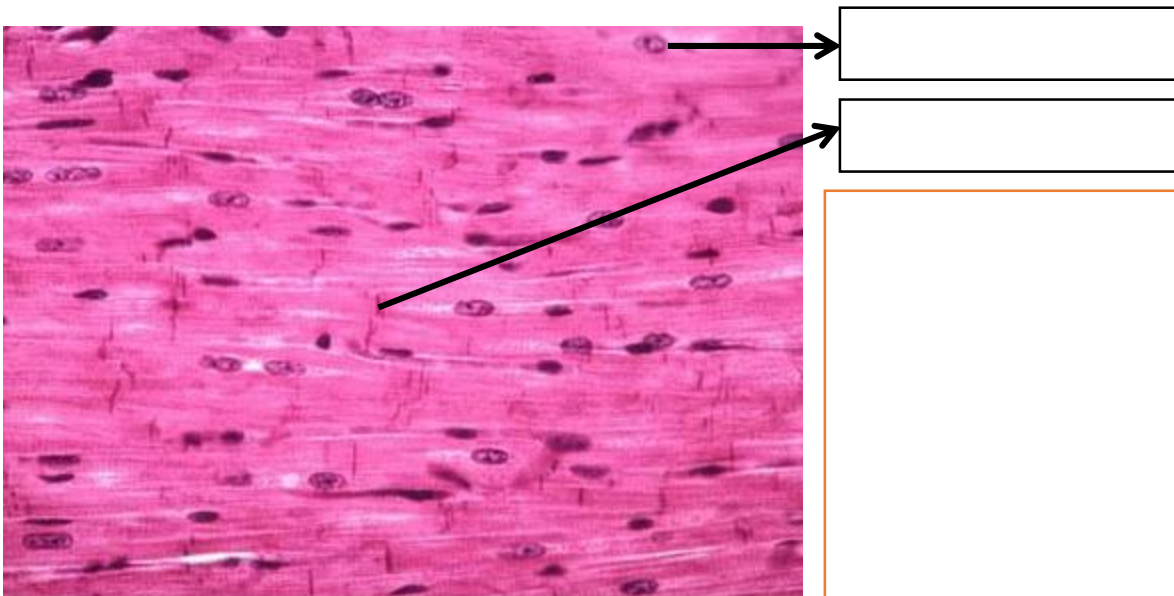
MUESTRA : CORTE DE CORAZON

COLORACION : HEMATOXILINA EOSINA

OBJETIVO : MUSCULO ESTRIADO CARDIACO

DESCRIPCION : Observar a nivel del miocardio o capa media del corazón, fibras musculares orientadas en diferentes direcciones. En el corte longitudinal, las fibras son alargadas, se ramifican y se anastomosan entre sí; tienen de uno a dos núcleos de posición central. Igualmente hay estriaciones transversales miofibrillas y en algunos cortes podemos distinguir los discos intercalares. Entre las fibras hay tejido conectivo (endomisio) y abundantes vasos sanguíneos.

El músculo estriado cardíaco tiene contracción involuntaria, rítmica y espontánea.



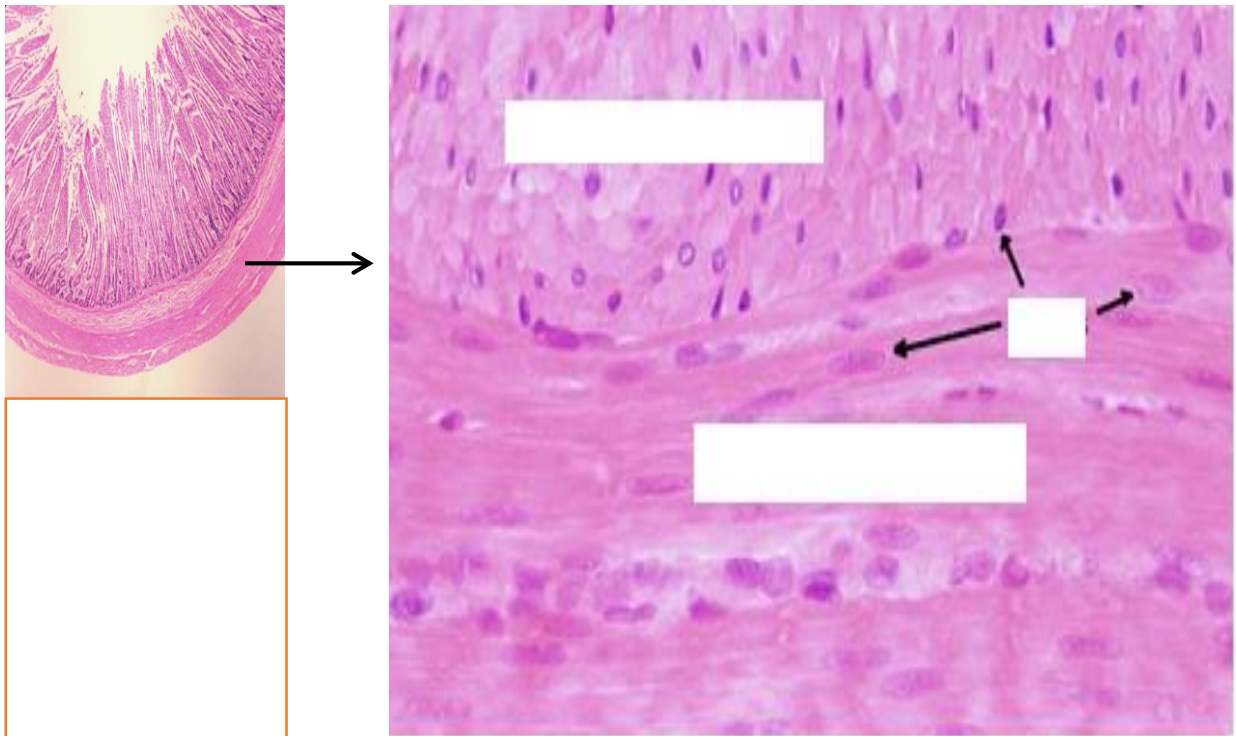
LAMINA Nº 03

MUESTRA : CORTE DE INTESTINO DELGADO

COLORACION : HEMATOXILINA EOSINA

OBJETIVO : MUSCULO LISO

DESCRIPCION : A menor aumento observar la pared intestinal formada por mucosa, submucosa, muscular y serosa. A mayor aumento a nivel de la capa muscular, las fibras musculares se disponen ordenadamente en circular interna (fibras cortadas longitudinalmente) y longitudinal externa (fibras cortadas transversalmente). Las fibras musculares longitudinales son pequeñas, fusiformes y presenta un núcleo central. El sarcoplasma se ve homogéneo de color rosado y no se observan estriaciones ni miofibrillas. El músculo liso es involuntario, lento y forzado, no sujeto a la "ley del todo o nada". Se localiza en órganos huecos, excepto corazón, como: Aparato respiratorio, aparato digestivo, aparato urinario, vasos sanguíneos, etc



4. Equipos/materiales y reactivos a utilizar en la práctica:

- i. Cámara ampliadora de imagen, Microscopio, Cámara fotográfica, Guardapolvo, guantes.
- ii. Materiales de escritorio:

5. Resultados o productos:

En un cuadro comparativo, diferencia los tres tipos de músculo

6. Referencias bibliográficas consultadas y/o enlaces recomendados

- Gartner L., Hiatt J. "Texto Atlas de Histología". 3ra. Edición. México: McGraw-Hill Interamericana editores, S.A.; 2008.
ISBN 10: 970-10-6651-0
ISBN 13: 978-970-10-6651-5

Guía de práctica de laboratorio de:

HISTOLOGIA HUMANA GENERAL

Segunda unidad

Práctica N° 08: TEJIDO NERVIOSO

Sección :

Docente : LIC, TM SHAROL ALIAGA CORDOVA

Apellidos :

Nombres :

Fecha :/...../2016 Duración: 2h

Tipo de práctica: Individual (x) Grupal ()

Instrucciones: Leer con atención, la descripción de la guía práctica, e ir desarrollando y completando los espacios en blanco que se encuentran en ella.

1. Tema: TEJIDO NERVIOSO

2. Propósito/objetivo/ logro:

- Reconoce los diferentes componentes del tejido nervioso.
- Grafica el tejido nervioso, mediante el uso del microscopio.

3. Conceptos y términos:

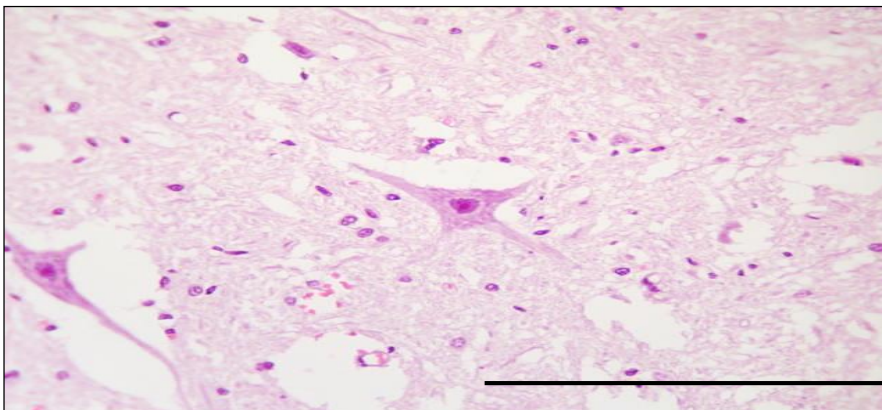
LAMINA N° 01

MUESTRA : CORTE TRANSVERSAL DE MEDULA ESPINAL

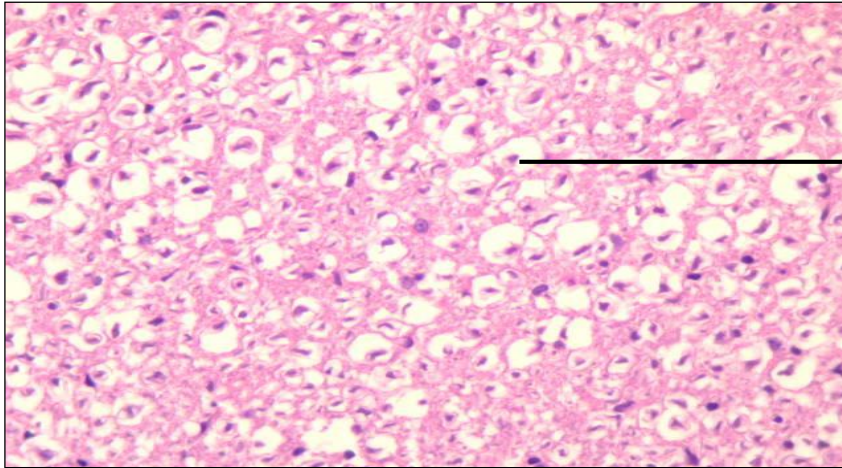
COLORACION : HEMATOXILINA EOSINA

OBJETIVO : NEURONAS MULTIPOLARES

DESCRIPCION : A menor aumento observar un corte transversal de médula espinal con la sustancia gris central y la sustancia blanca periférica. La sustancia gris adopta forma de H, tiene un orificio en el centro el canal endimario. En las astas anteriores reconocer las neuronas multipolares, grandes, estrelladas con varias dendritas y un axón; núcleo vesiculoso con nucleolo prominente. En la sustancia blanca, notar cortes transversales de las fibras nerviosas.



¿Qué sustancia es?



→

¿Qué sustancia es?

LAMINA Nº 02

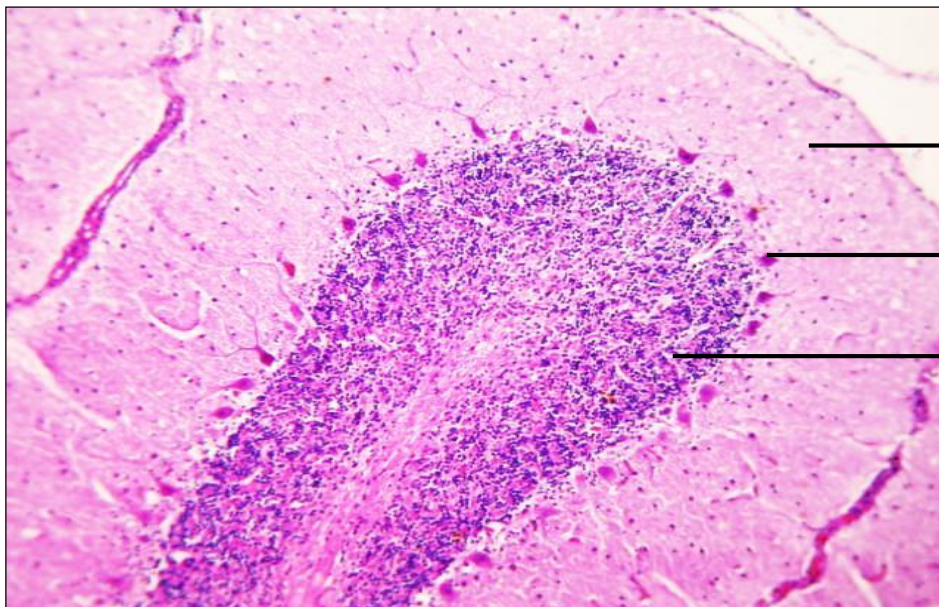
MUESTRA : CORTE DE CEREBELO

COLORACION : HEMATOXILINA EOSINA

OBJETIVO : NEURONA DE PURKINJE

DESCRIPCION : La corteza cerebelosa está constituida por sustancia gris, que está formada por tres capas: a) Capa molecular: Externa, de color rosado que contiene dendritas, fibras amielínicas, células gliales y algunas neuronas pequeñas; b) Capa media: Neuronas de Purkinje, forman una hilera de células grandes que tienen una forma de pera (piriforme), con abundantes prolongaciones dendríticas ramificadas orientadas hacia la capa molecular, c) Capa granulosa: Interna, de color morado por la cantidad de núcleos de neuronas pequeñas.

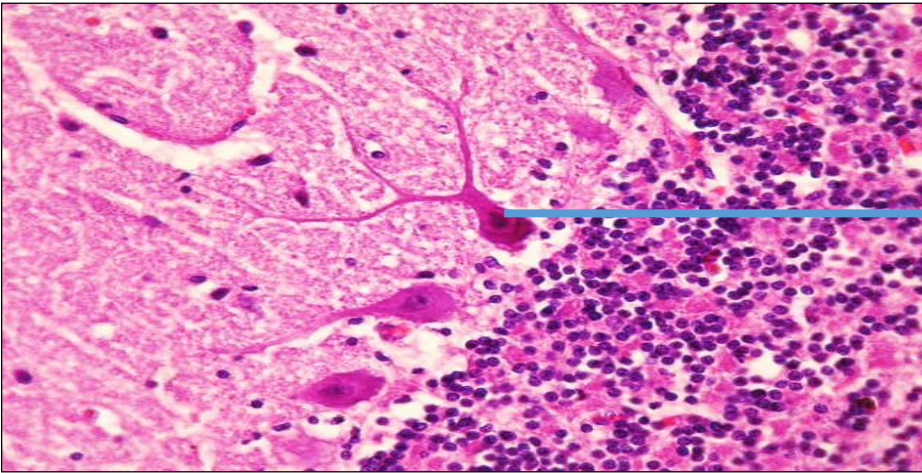
La zona medular, sustancia blanca, de color rosa pálido; contiene axones mielínicos que provienen de las células de Purkinje.



→

→

→

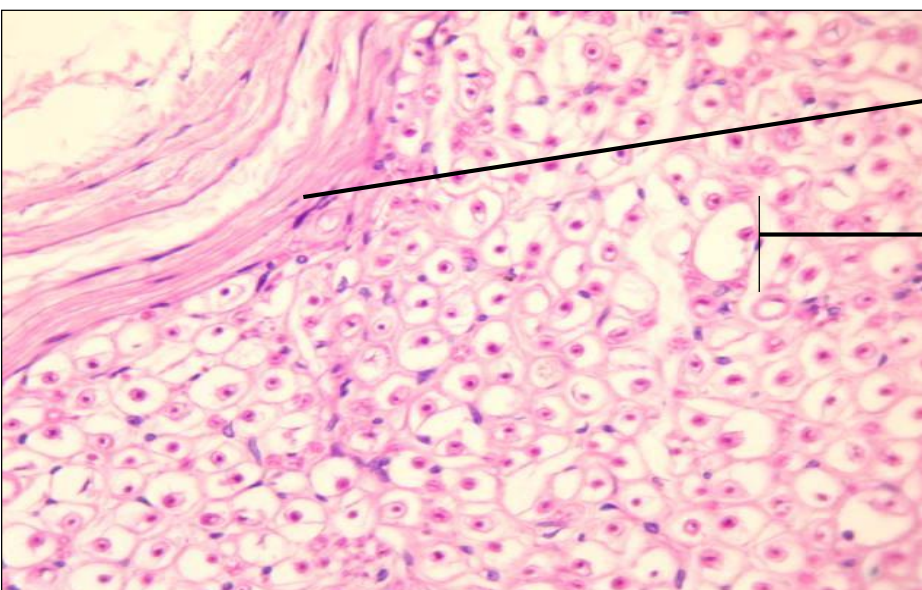
ZONA MEDULAR Y CORTICAL, CEREBELO 100X**LAMINA Nº 03****MUESTRA : CORTE DE NERVIOS PERIFERICO****COLORACION: HEMATOXILINA EOSINA****OBJETIVO : FIBRA NERVIOSA****DESCRIPCION:** El nervio periférico contiene grupo de haces de fibras nerviosas, que salen de la médula espinal. Envolturas conectivas:

1. Epineuro: Tejido conectivo laxo que rodea al nervio periférico (contiene un grupo de haces nerviosos).
2. Perineuro: Tejido conectivo denso que rodea a un haz nervioso. Compuesto por 7 – 8 capas concéntricas de células aplanadas de tipo epitelial separadas por capa de colágeno.
3. Endoneuro: Tejido conectivo laxo que rodea a cada fibra nerviosa.

Entre las fibras nerviosas se puede observar células de Schwann, fibroblastos y fibrocitos.

Cada fibra nerviosa está formada por:

- ⊙ Axón: de localización central.
- ⊙ Vaina de mielina: de naturaleza lipídica, rodea al axón. Función: aumenta la velocidad del impulso nervioso





Guía de práctica de laboratorio de:

HISTOLOGIA HUMANA GENERAL

Tercera unidad

Práctica N° 09 y 10: TEJIDO DEL SISTEMA DIGESTIVO

Sección :
Docente : LIC, TM SHAROL ALIAGA CORDOVA

Apellidos :
Nombres :
Fecha :/...../2017 Duración: 2h

Instrucciones: Leer con atención, la descripción de la guía práctica, e ir desarrollando y completando los espacios en blanco que se encuentran en ella. Recuerde que el tubo digestivo está compuesto por 4 capas, y van adquiriendo características distintas dependiendo de la región donde estén.

1. Tema: TEJIDO NERVIOSO

Propósito/objetivo/ logro:

- Diferencia las estructuras microscópicas y células del tubo digestivo.
- Grafica el tejido del sistema digestivo.

2. Conceptos y términos:

LAMINA N° 01

MUESTRA : CORTE DE LENGUA

COLORACION : HEMATOXILINA EOSINA

OBJETIVO : PAPILA FILIFORME Y FUNGIFORME

DESCRIPCION : Observar a menor y mayor aumento la lengua.

Epitelio poliestratificado plano queratinizado y presencia de las papilas:

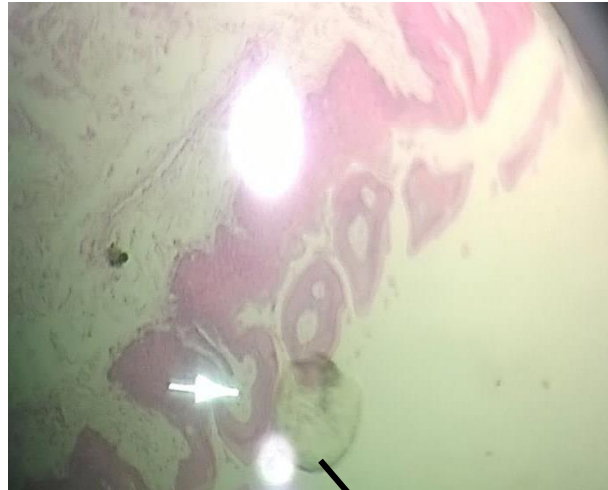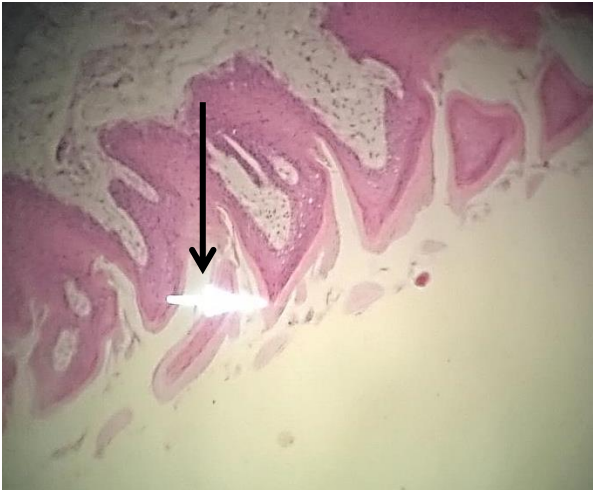
1. Papilas:

Papila filiforme: Tienen forma cónica y alargada, base más ancha que el vértice. Tiene función térmica y táctil.

Papila fungiforme: Tienen forma de hongo, vértice más ancho que la base. Presentan yemas o Botones gustativos, Receptor de salado, dulce y ácido.

Papila circunvalada: Forma aplanada y están circundadas por un profundo surco. Se encuentra en la V lingual en número de 7 a 12 y presentan gran número de corpúsculos gustativos.

3. Armazón de tejido muscular estriado y glándulas.- Pueden haber glándulas mixtas o mucosas puras.



LAMINA N° 02

MUESTRA : CORTE DE GLÁNDULA SUBLINGUAL

COLORACION : HEMATOXILINA EOSINA

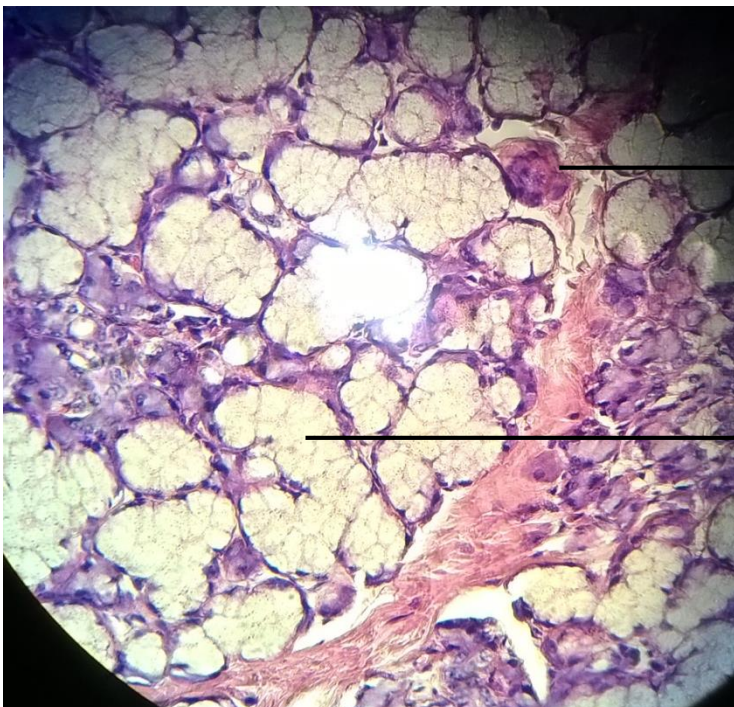OBJETIVO : GLANDULA SUBLINGUAL: ADENÓMERO SEROSO, MUCOSO.

DESCRIPCION : A menor y mayor aumento observar en cada lobulillo:

Adenómero o acino seroso: De forma ovalada, de luz pequeña y constituida por células piramidales de citoplasma con gránulos morados y núcleo redondo de posición ligeramente basal.

Adenómero mucoso: Formado por células piramidales de citoplasma claro, con núcleo aplanado y desplazado a la periferia de la célula.

Conductos excretores.





LAMINA N° 03

MUESTRA : CORTE DE ESTOMAGO

COLORACION : HEMATOXILINA EOSINA

OBJETIVO : CAPAS DEL ESTOMAGO, Y CELULARIDAD

DESCRIPCION : Observar a menor y mayor aumento las capas del cuerpo del estómago:

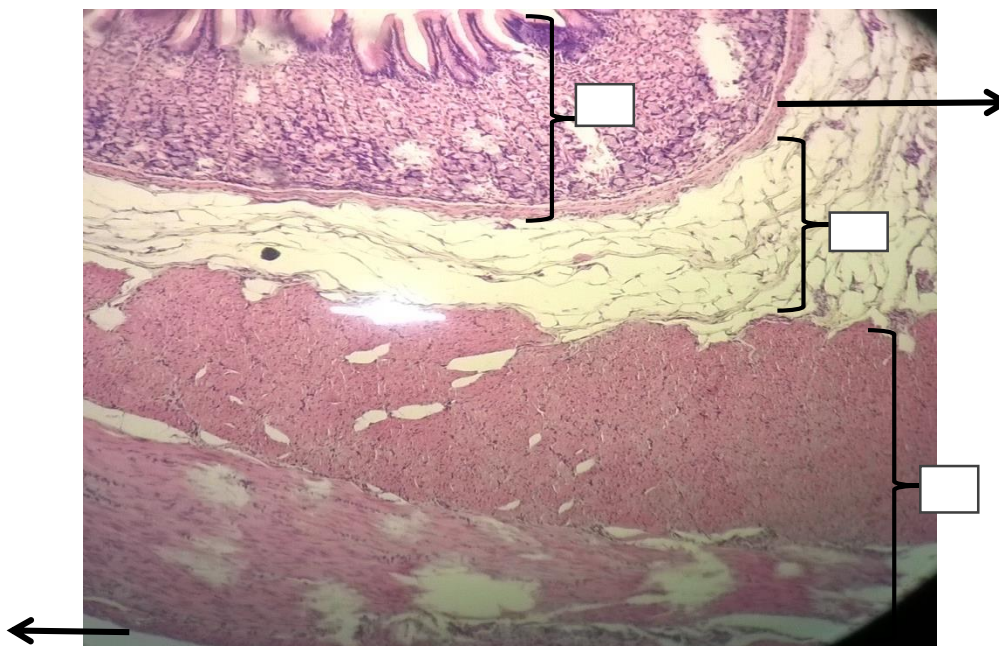
1.- Mucosa.- Presenta pliegues longitudinales (arrugas gástricas). El epitelio de cubierta es monoestratificado cilíndrico mucosecretor. La lámina propia está ocupada por las glándulas fúndicas o gástricas, de tipo tubular ramificado. Las glándulas tienen tres regiones cuello, cuerpo y fondo y está formado por los siguientes tipos celulares:

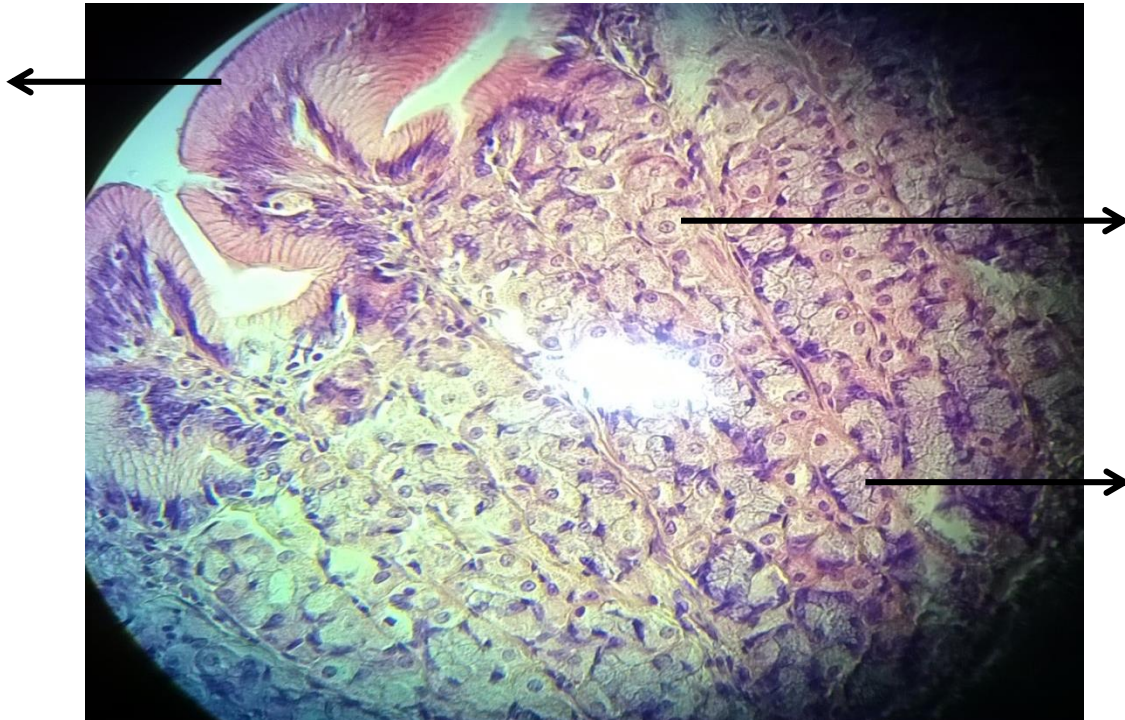
- a) **Células que recubren la superficie: Cilíndricas.**
- b) Células mucosas del cuello: Son cilíndricas, de citoplasma apical granular y núcleo basal.
- c) Células regenerativas o primordiales: Pequeñas, núcleos basales.
- d) **Células parietales u oxínticas:** Son células piramidales, núcleo central, se encuentran en mayor número a nivel del cuello y cuerpo.
- e) **Células principales o cimógenas:** Son células cilíndricas bajas de citoplasma con gránulos basófilos y núcleo basal. Se encuentran en el fondo de la glándula.
- f) Células enteroendocrinas: No se observan con hematoxilina eosina. Son pequeñas, con citoplasma claro.

2. Submucosa.- Tejido conectivo denso, irregular y colagenoso. Plexo nervioso o mí entérico.

3. Muscular.- Tres capas de fibras musculares lisas, oblicua interna, circular media y longitudinal externa.

4. Serosa.- Tejido conectivo laxo (peritoneo visceral).



CELULAS DE LA MUCOSA DEL ESTOMAGO:**LAMINA N° 04**

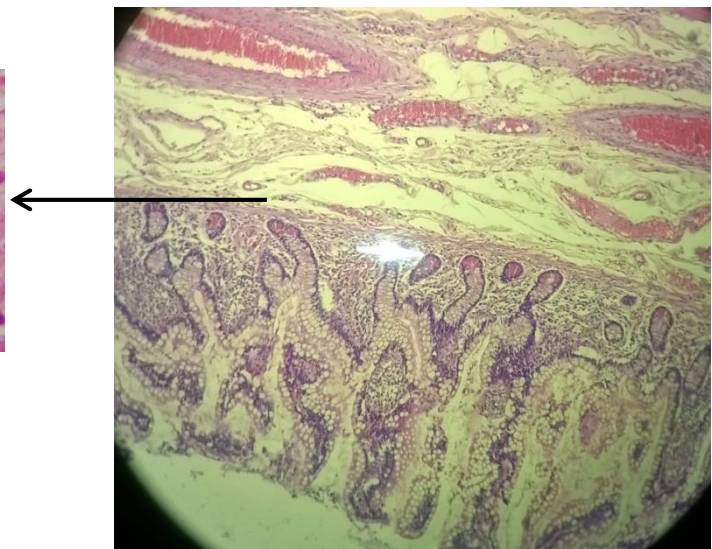
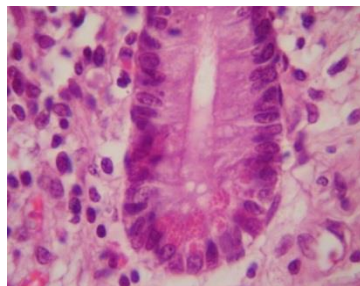
MUESTRA : CORTE DE INTESTINO DELGADO
COLORACION : HEMATOXILINA EOSINA
OBJETIVO : DUODENO
DESCRIPCION :

A menor aumento observar las capas que constituyen el órgano:

- 1) Mucosa: Epitelio cilíndrico simple, y 5 tipos de células.
- 2) Submucosa: Tejido conjuntivo denso, irregular y fibroelástico
- 3) Muscular: Capa externa longitudinal, capa interna de músculo circular.
- 4) Serosa: tejido conjuntivo laxo.

A mayor aumento identificar en el fondo de una glándula intestinal o cripta de Lieberkühn, a las células Paneth: estas células presentan un núcleo redondo de cromatina laxa y un citoplasma con gránulos acidófilos.

Células caliciformes.



LAMINA N° 05

MUESTRA : CORTE DE HIGADO DE CERDO

COLORACION : HEMATOXILINA EOSINA

OBJETIVO : LOBULILLO HEPÁTICO

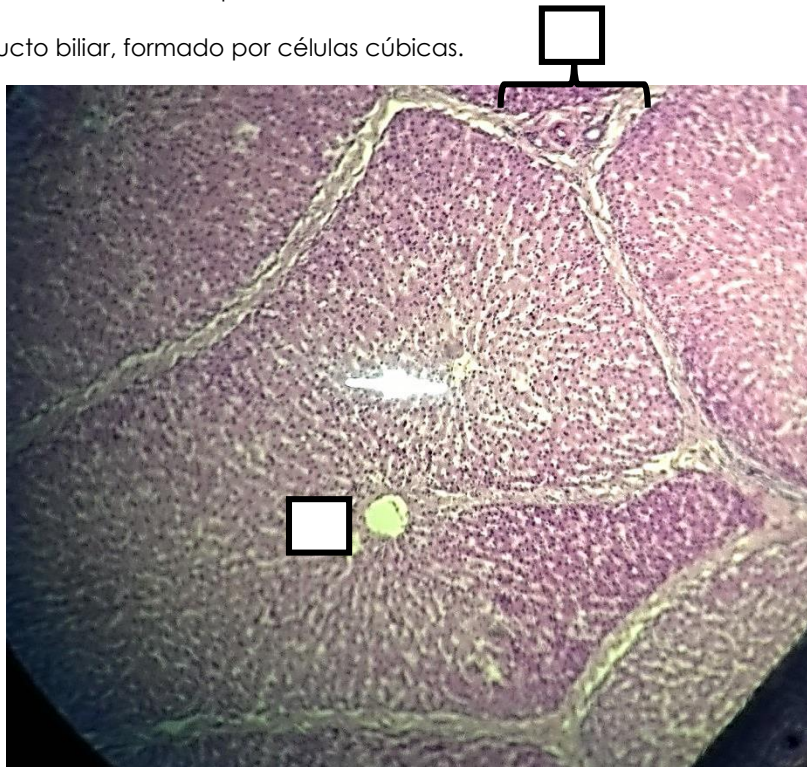DESCRIPCION : A menor aumento y mayor aumento reconocer el lobulillo hepático clásico que tiene una forma hexagonal bien delimitada por tejido conectivo denso. Formando parte del lobulillo reconocer las siguientes estructuras:

1. Vena centrolobulillar

2. Hepatocitos: Las células hepáticas son poligonales de citoplasma rosado, núcleo central de cromatina laxa con nucléolo. Los hepatocitos forman cordones que convergen hacia la vena central (trabéculas de Remak).

3. Espacio porta: Se encuentra en las esquinas de los lobulillos y contiene lo siguiente:

- A) Arteriola, rama de la arteria hepática.
- B) Vénula, rama de la vena porta.
- C) Conducto biliar, formado por células cúbicas.



LAMINA N° 06

MUESTRA : CORTE DE VESICULA BILIAR

COLORACION : HEMATOXILINA EOSINA

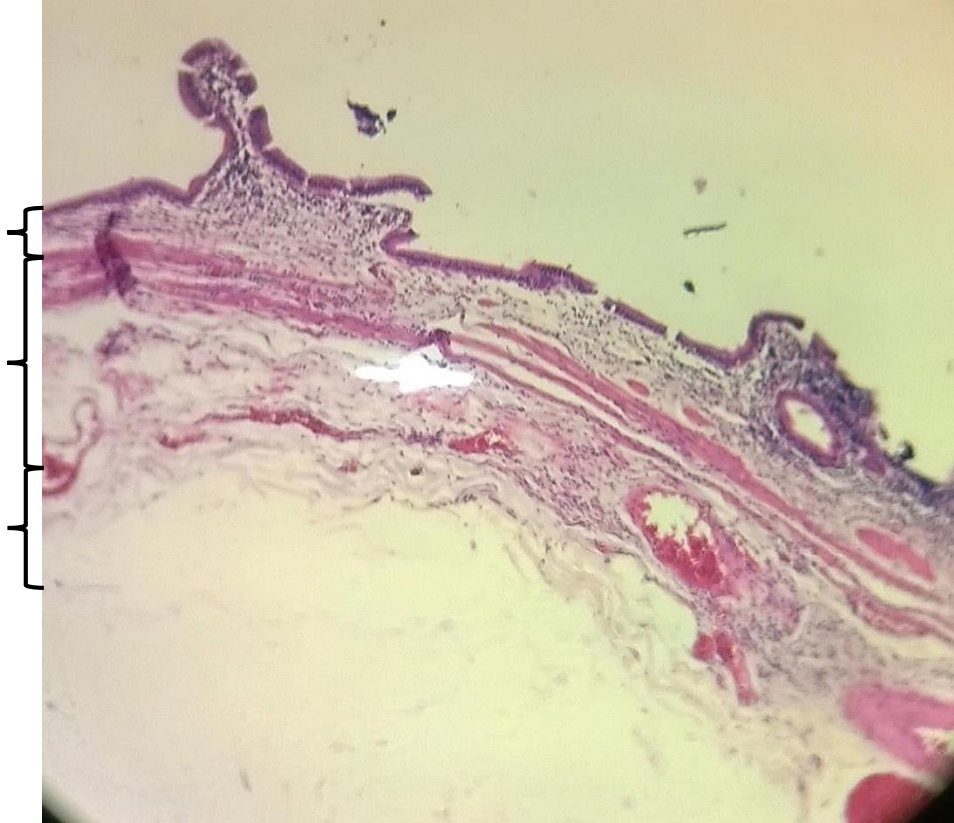
OBJETIVO : VESICULA BILIAR

DESCRIPCION : A menor y mayor aumento observar las capas de la vesícula biliar:

1. Mucosa: Presenta numerosos pliegues e invaginaciones, que dan la apariencia de ser glándulas. Epitelio cilíndrico simple, con células claras y células en cepillo. La lamina propia tiene tejido conectivo laxo y vascularizado. No existe muscular de la mucosa.

2. Muscular: Músculo liso delgado, con orientación oblicua y pocas en sentido longitudinal. En algunas bibliografías podemos encontrar el término de **Perimuscular** que se refiere al Tejido conectivo denso, por la que transcurren vasos sanguíneos, linfáticos, y nervios.

3. Serosa. Tejido conectivo laxo.



4. Referencias bibliográficas consultadas y/o enlaces recomendados

Ejemplo:

- Gartner L., Hiatt J. "Texto Atlas de Histología". 3ra. Edición. México: McGraw-Hill Interamericana editores, S.A.; 2008. ISBN 10: 970-10-6651-0 /ISBN 13: 978-970-10-6651-5



Guía de práctica de laboratorio de:

HISTOLOGIA HUMANA GENERAL

Tercera unidad

Práctica N° 11: TEJIDO DEL SISTEMA RESPIRATORIO

Sección :
Docente : LIC, TM SHAROL ALIAGA CORDOVA

Apellidos :
Nombres :
Fecha :/...../2017 Duración: 2h

Instrucciones: Leer con atención, la descripción de la guía práctica, e ir desarrollando y completando los espacios en blanco que se encuentran en ella. Recuerde que el tubo digestivo está compuesto por 4 capas, y van adquiriendo características distintas dependiendo de la región donde estén.

1. Tema: TEJIDO DEL SISTEMA RESPIRATORIO

2. Propósito/objetivo/ logro:

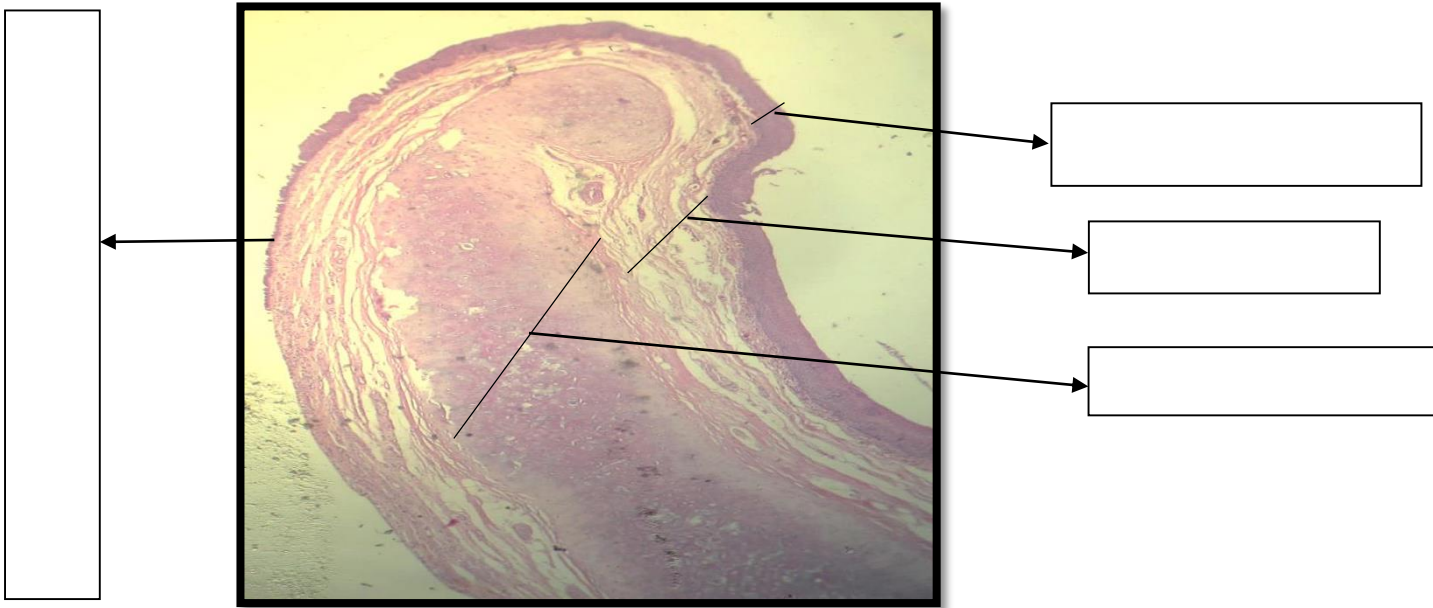
- Identifica los tejidos del sistema respiratorio, mediante la observación por el uso del microscopio.
- Grafica el tejido del sistema respiratorio.

3. Conceptos y términos:

LAMINA N° 01

MUESTRA : CORTE DE EPIGLOTIS
COLORACION : HEMATOXILINA EOSINA
OBJETIVO : CARAS DE EPIGLOTIS

DESCRIPCION : A menor aumento observar que presenta una cara digestiva, una cara respiratoria y un esqueleto o armazón de cartílago elástico. A mayor aumento identificar la cara digestiva tapizado por un epitelio poli estratificado plano no queratinizado y una lámina propia de tejido conectivo laxo con glándulas mucosas. La cara respiratoria donde se aprecia el epitelio pseudoestratificado cilíndrico ciliado, y el corion presenta glándulas mixtas.



LAMINA N° 02

MUESTRA : CORTE LONGITUDINAL DE LARINGE

COLORACION : HEMATOXILINA EOSINA

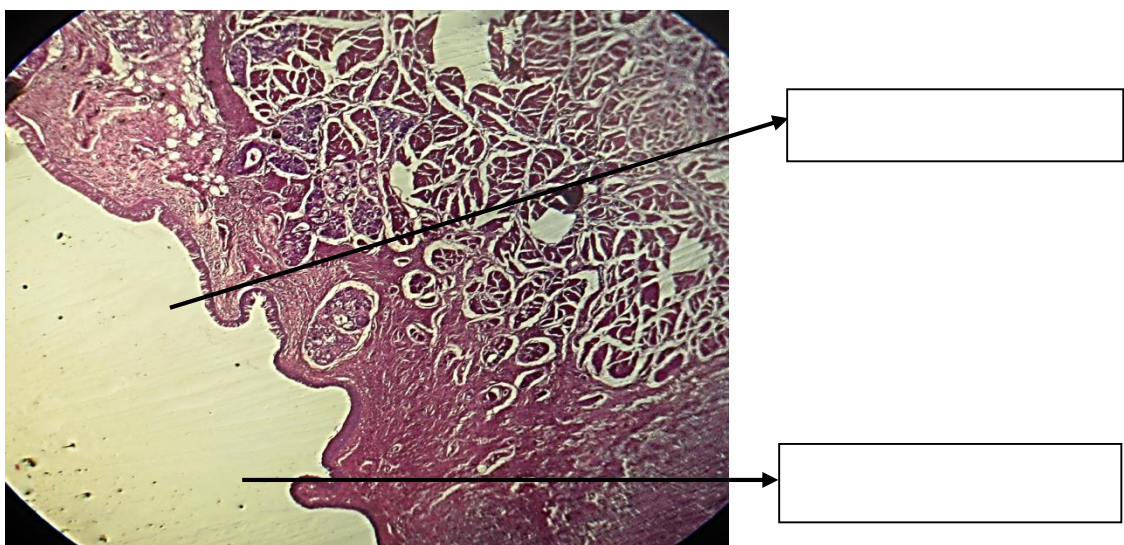
OBJETIVO : CUERDAS VOCALES

DESCRIPCION : A menor aumento observar que la laringe presenta dos pares de pliegues que hacen prominencia hacia la luz y que constituyen las cuerdas vocales y entre ellos una hendidura o cavidad llamada ventrículo laringeo de Morgani.

1.- Cuerda vocal superior o falsa; tapizada por epitelio pseudoestratificado cilíndrico ciliado y lámina propia de tejido conectivo laxo con glándulas mixtas (seromucosas).

2.- Cuerda vocal inferior o verdadera: revestida por epitelio poliestratificado plano no queratinizado y lámina propia de tejido conectivo laxo sin glándulas. Debajo de este espacio hay fibras fibroelásticas del ligamento vocal y músculo estriado esquelético (músculo tiroaritenideo).

El resto de la laringe está revestido de epitelio respiratorio.



LAMINA N° 03

MUESTRA : CORTE TRANSVERSAL DE TRÁQUEA

COLORACION : HEMATOXILINA EOSINA

OBJETIVO : RECONOCER SUS CAPAS

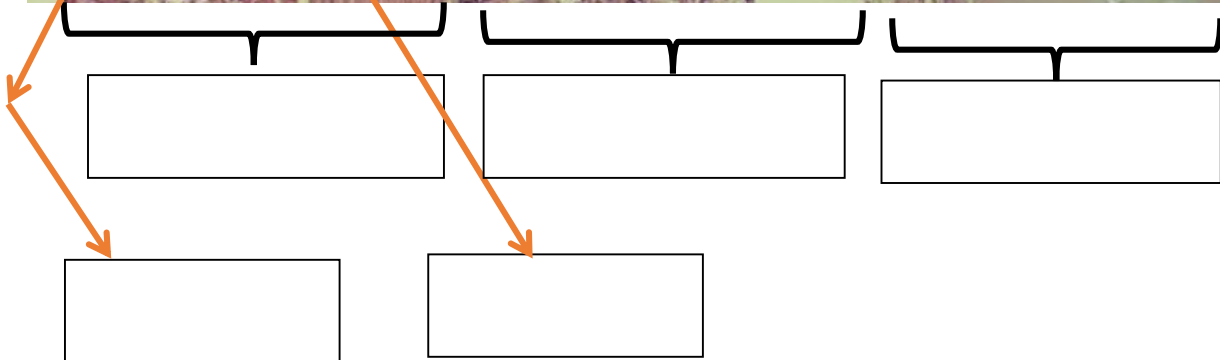
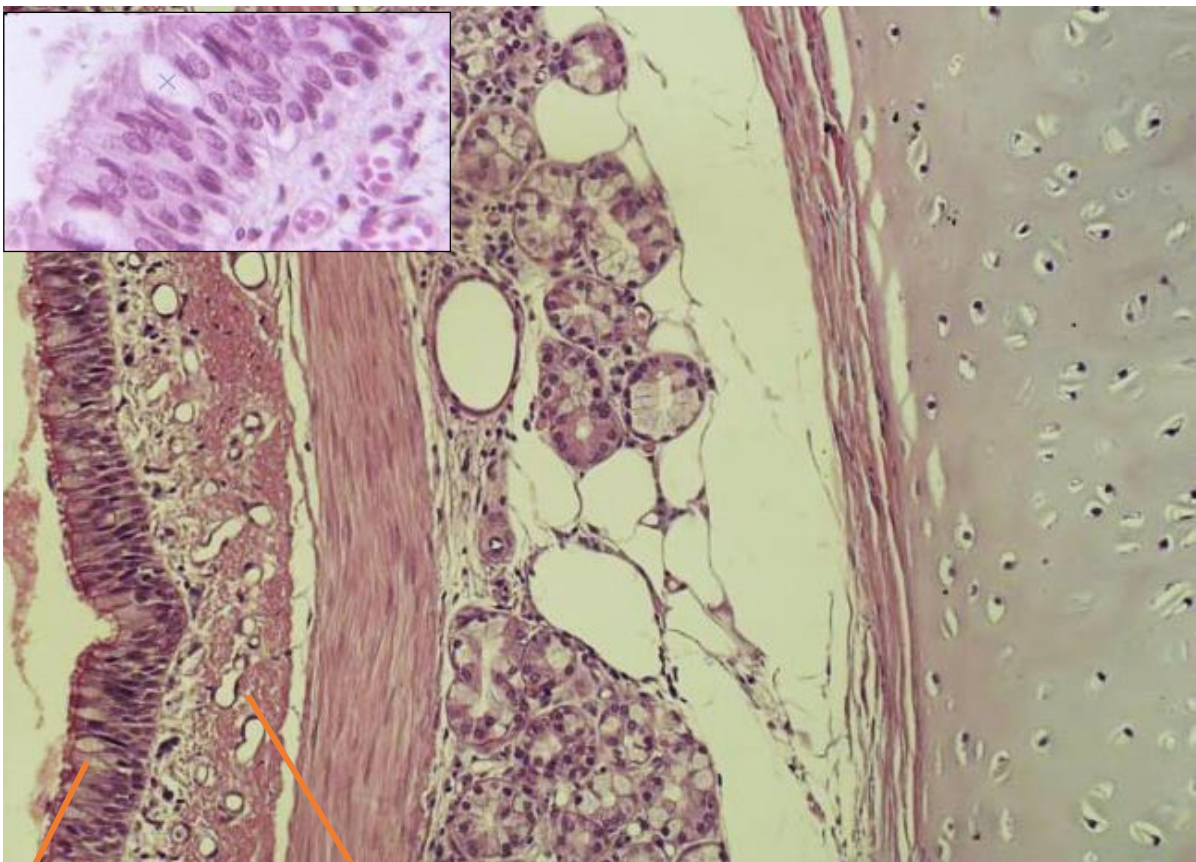
DESCRIPCION : Observar a menor y mayor aumento las capas:

1. Mucosa : revestido por un epitelio pseudoestratificado cilíndrico ciliado (epitelio respiratorio) y una lámina propia de tejido conectivo laxo rico en fibras elásticas.

2. Submucosa : con tejido conectivo laxo y glándulas mucosas, serosas y mixtas.

3. CARTILAGO : cartílago hialino en forma de C ó herradura, en la parte posterior donde no, existen fibras musculares lisas.

4.- Adventicia : tejido conectivo laxo con vasos sanguíneos e inervación. T adiposo

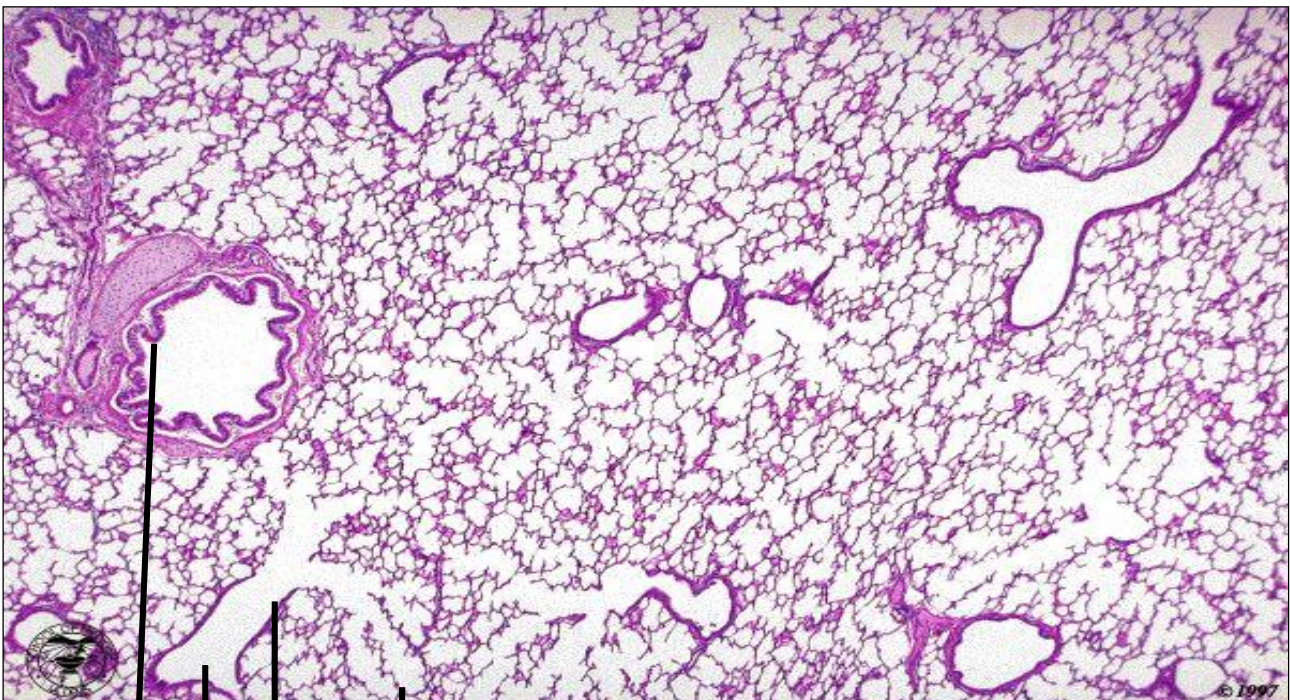


LAMINA N° 04

MUESTRA : CORTE DE PULMON
COLORACION : HEMATOXILINA EOSINA
OBJETIVO : RECONOCER ESTRUCTURAS DE PULMÓN

DESCRIPCION : Observar a menor y mayor aumento las siguientes estructuras:

- 1.- Bronquiolo** : Son de menos de 1mm de diámetro y no tiene cartílago. El epitelio es simple, cilíndrico ciliado, con pocas células caliciformes. Tiene capa muscular lisa dispuesta en espiral.
- 2.- Bronquiolo Terminal:** De menor diámetro (0.5mm) y pared continua, epitelio monoestratificado cilíndrico a cúbico, algunas con cilios. Son ramas terminales de los bronquiolos. Se subdividen y dan lugar al Bronquiolo respiratorio.
- 3.- Bronquiolo Respiratorio:** Estructura semejante al bronquiolo Terminal. Su pared discontinua por la presencia de alvéolos. El epitelio es monoestratificado cúbico con escasas fibras musculares discontinuas. Se subdividen y dan lugar a los conductos alveolares.
- 4.- Conducto alveolar:** De pared mas discontinua por mayor desembocadura de alvéolos, la pared donde no hay alvéolos esta tapizado por un epitelio simple cúbico bajo a plano que descansa sobre un "colchón" de músculo liso.
- 5.- Sacos alveolares:** Es la reunión de varios alvéolos en una luz.
- 6.- Alvéolos:** Son cavidades de forma poligonal tapizado por un epitelio simple plano cuyas células no los podemos diferenciar (neumocitos tipo 1 y 2). Se encuentran separados por delgado septum interalveolar que contiene tejido conectivo y capilares sanguíneos.





Guía de práctica de laboratorio de:

HISTOLOGIA HUMANA GENERAL

Tercera unidad

Práctica N° 12: TEJIDO DEL SISTEMA INMUNITARIO

Sección :
Docente : LIC, TM SHAROL ALIAGA CORDOVA

Apellidos :
Nombres :
Fecha :/...../2017 Duración: 2h

Instrucciones: Leer con atención, la descripción de las características del TEJIDO LINFOIDE, observar las láminas histológicas, completar según indique las flechas de la guía.

1. Tema: TEJIDO DEL SISTEMA INMUNITARIO

2. Propósito/objetivo/ logro:

- Distingue las estructuras histológicas de los órganos linfoides.
- Utiliza el microscopio para dibujar los tejidos de sistema inmunológico.

3. Conceptos y términos:

LAMINA N° 01

MUESTRA : CORTE DE GANGLIO LINFÁTICO

COLORACION : HEMATOXILINA EOSINA

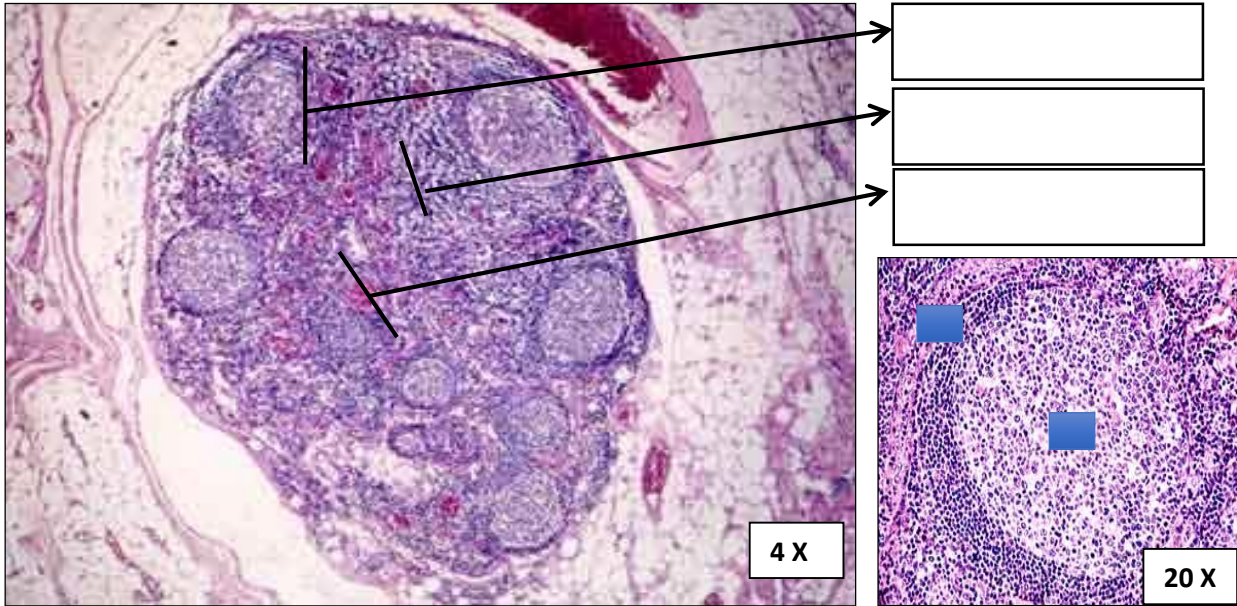
OBJETIVO : CORTEZA, PARACORTEZA, Y MÉDULA

DESCRIPCION : A menor aumento se observa el ganglio linfático de forma ovalada. Se encuentra rodeada de una cápsula de tejido conectivo, de donde parten los tabiques de tejido conectivo hacia el interior del órgano (trabéculas).

El parénquima presenta tres zonas: una periférica corteza, paracorteza y una central médula. En la corteza se observa debajo de la cápsula el seno subcapsular, donde circula la linfa proveniente de los vasos linfáticos aferentes. El resto de la corteza está ocupada por las estructuras redondeadas llamadas folículos linfoides o nódulos linfáticos.

En un nódulo linfático se distingue dos zonas: una central centro germinativo, de aspecto claro constituido por linfoblastos, células reticulares, macrófagos y una zona periférica llamada manto o corona, más oscura formada por linfocitos pequeños predominantemente linfocitos B.

En la paracorteza, no hay nódulos linfoides, está constituido por LT. En la médula se distinguen dos zonas: cordones medulares, formado por células plasmáticas, linfocitos y macrófagos y los senos medulares donde circula la linfa hacia los vasos linfáticos eferentes.



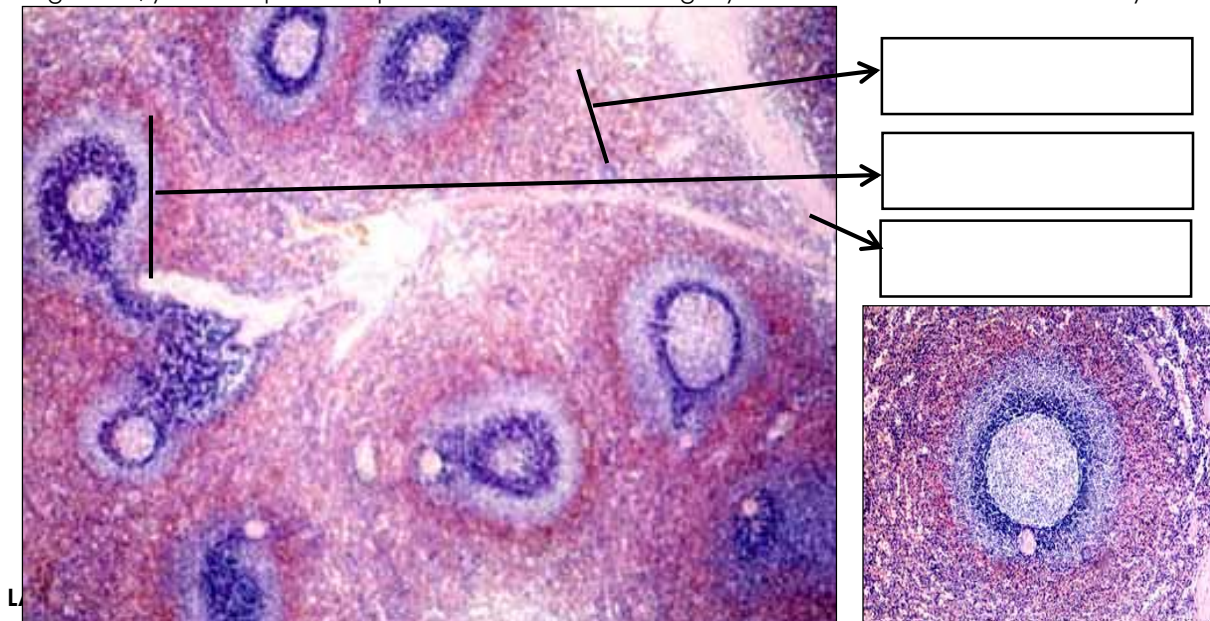
LAMINA N° 02

MUESTRA : CORTE DE BAZO

COLORACION : HEMATOXILINA EOSINA

OBJETIVO : PULPA ROJA Y PULPA BLANCA

DESCRIPCIÓN : A menor aumento observar que el órgano está cubierto por una cápsula fibromuscular de donde emiten prolongaciones de tejido conectivo al parénquima (trabeculas esplénicas). A mayor aumento observar que el parénquima está constituido por dos componentes: pulpa blanca y pulpa roja. La pulpa blanca está formada por nódulos linfáticos ubicados en cualquier zona, estos nódulos tienen dos características que son únicas del bazo: presenta en el centro germinativo una arteriola folicular o centrofolicular, que contiene linfocitos pequeños (linfocitos T). La pulpa roja se encuentra entre la pulpa blanca y está formada por: cordones de Billroth que contiene linfocitos, células plasmáticas, células reticulares, macrófagos, células sanguíneas; y senos esplénicos que son vasos llenos de sangre y rodeados de células endoteliales y macrófagos



MUESTRA : CORTE DE TIMO

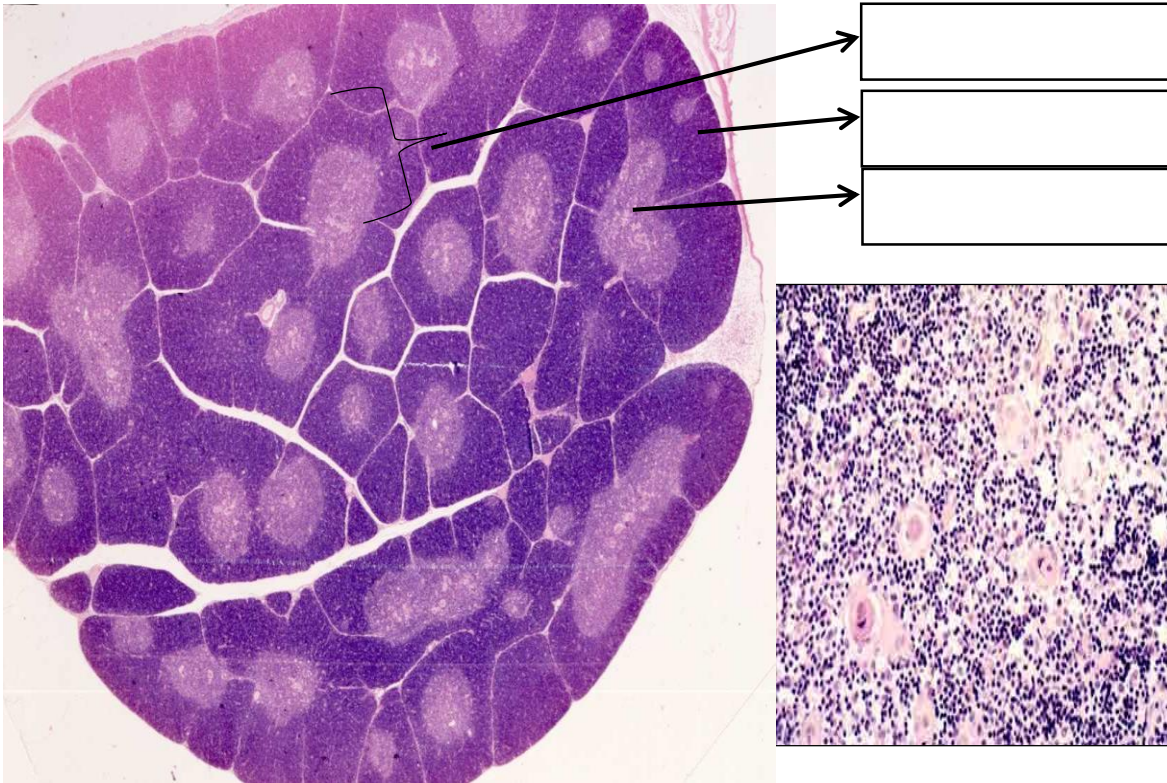
COLORACION : HEMATOXILINA EOSINA

OBJETIVO : CORTEZA Y MEDULA

DESCRIPCION :

A menor aumento observar que el timo tiene una cápsula delgada de tejido conectivo del cual parten tabiques que dividen el órgano en lobulillos fímicos incompletos. Cada lobulillo está constituido por una zona

periférica más oscura llamada corteza y una zona central más clara llamada médula. La corteza está formada predominantemente por timocitos o linfocitos tímicos y en menor número células epiteliales reticulares. En la médula predomina las células epiteliales reticulares de citoplasma rosado y núcleo pálido y hay en menor cantidad linfocitos T. Lo característico de la médula y del timo es la presencia de los corpúsculos de Hassall, son estructuras acidófilas redondeadas de 30 a 150 μm de diámetro, formada por laminaciones concéntricas de células epitelio reticulares; estos aumentan con la involución del timo.

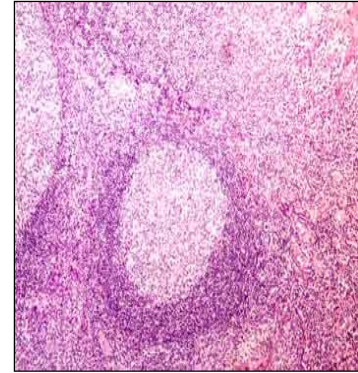
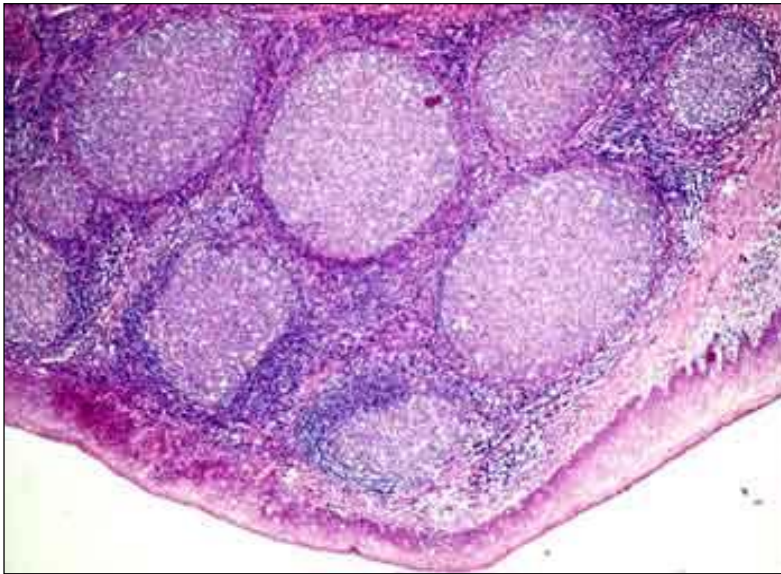


LAMINA N° 04

MUESTRA : CORTE DE AMIGDALA PALATINA
COLORACION : HEMATOXILINA EOSINA
OBJETIVO : FOLICULO LINFOIDE

DESCRIPCION: Observar que la amígdala presenta unas invaginaciones llamadas criptas amigdalianas, las cuales están recubiertas por un epitelio poliestratificado plano no queratinizado. Debajo del epitelio encontramos de manera difusa los folículos linfoides con su centro germinativo y su corona de linfocitos en mayor número cerca al tejido.

Debajo de los folículos hay una cápsula incompleta de tejido conectivo.



LAMINA N° 05

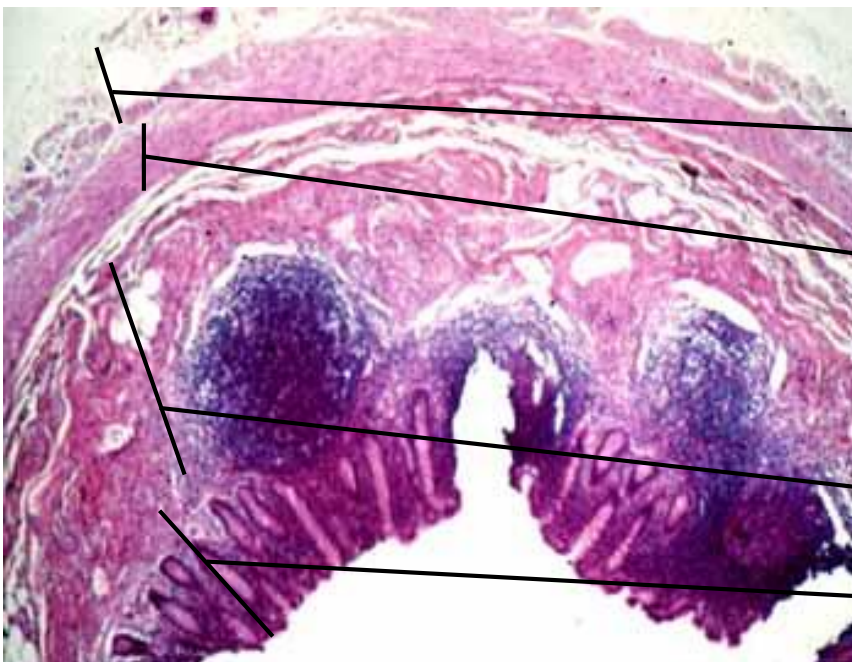
MUESTRA : CORTE DE APENDICE CECAL

COLORACION : HEMATOXILINA EOSINA

OBJETIVO : RECONOCER SUS 4 CAPAS

DESCRIPCION : A menor aumento observar el apéndice cecal cortado transversalmente, con su luz central y sus paredes formadas por varias capas (mucosa, submucosa, muscular y serosa). El objetivo es sólo reconocer a nivel de la lámina propia de la mucosa y parte de la submucosa, la presencia de folículos linfoides muy próximos unos a otros.

- Mucosa: epitelio cilíndrico simple, lamina propia (Criptas de Lieberkühn, nódulos linfoides), muscular de la mucosa
- Submucosa: Nódulos linfoides e infiltración de grasa.
- Muscular: circular interna y longitudinal externa
- Serosa





GUÍA DE PRACTICA N° 13
Guía de práctica de laboratorio de:
HISTOLOGIA HUMANA GENERAL

Cuarta unidad

Práctica N° 13: HISTOLOGIA DEL SISTEMA RENAL

Sección :
Docente : LIC, TM SHAROL ALIAGA CORDOVA

Apellidos :
Nombres :
Fecha :/...../2017 Duración: 2h

Instrucciones: Leer con atención, la descripción de las características del TEJIDO LINFOIDE, observar las láminas histológicas, completar según indique las flechas de la guía.

1. TEMA: HISTOLOGIA DEL SISTEMA RENAL

2. PROPÓSITO:

- Identifica las estructuras de los componentes del sistema renal.
- Gráfica los tejidos usando el microscopio.

3. INDICACIONES:

Leer con atención, la descripción de las características del TEJIDO DEL SISTEMA RENAL, acorde a las imágenes presentadas en la guía y el microscopio, y completar según indique las flechas.

LAMINA N° 01

MUESTRA : CORTE DE RIÑÓN
COLORACION : HEMATOXILINA EOSINA
OBJETIVO : GLOMERULOS Y CAPSULA DE BOWMAN
DESCRIPCION : En esta lámina observamos las dos zonas: cortical y medular.

1.- ZONA CORTICAL.- A menor aumento observar el laberinto cortical formado por nefrona (corpúsculo renal, túbulos) y los rayos medulares constituidos **por los tubos y conductos colectores:**

1.1 Corpúsculo renal: son formaciones esféricas constituidos por los glomérulos, que son capilares arteriales en forma de ovillo y la cápsula de Bowman, formada por dos hojas parietal y visceral, formadas por células epiteliales planas entre ambas existe un espacio llamado espacio urinario.

1.2. Tubo contorneado proximal (TCP): presenta una luz irregular y estrellada, está formada por seis a ocho células cúbicas altas o cilíndricas, de citoplasma acidófilo. Son las más numerosas.

1.3. Tubo contorneado distal (TCD): tienen una luz más amplia y bien delimitada, su pared está formada por mayor número de células cúbicas con citoplasma menos acidófilo y núcleo central. Son menos abundantes que en el TCP.

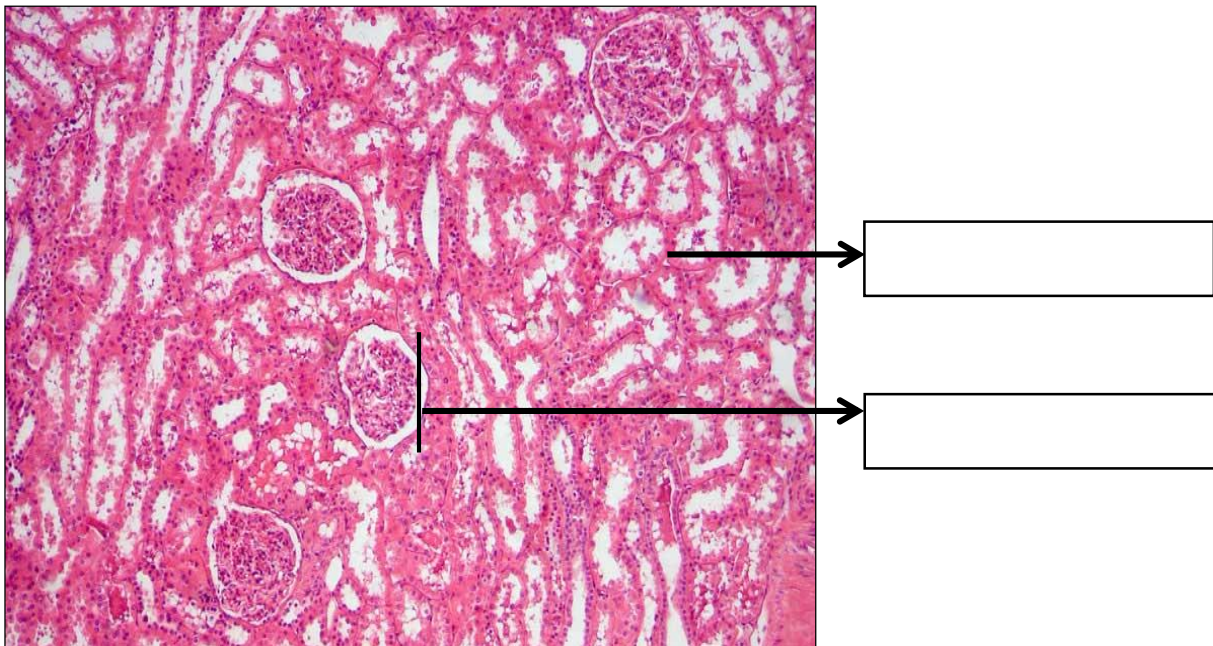
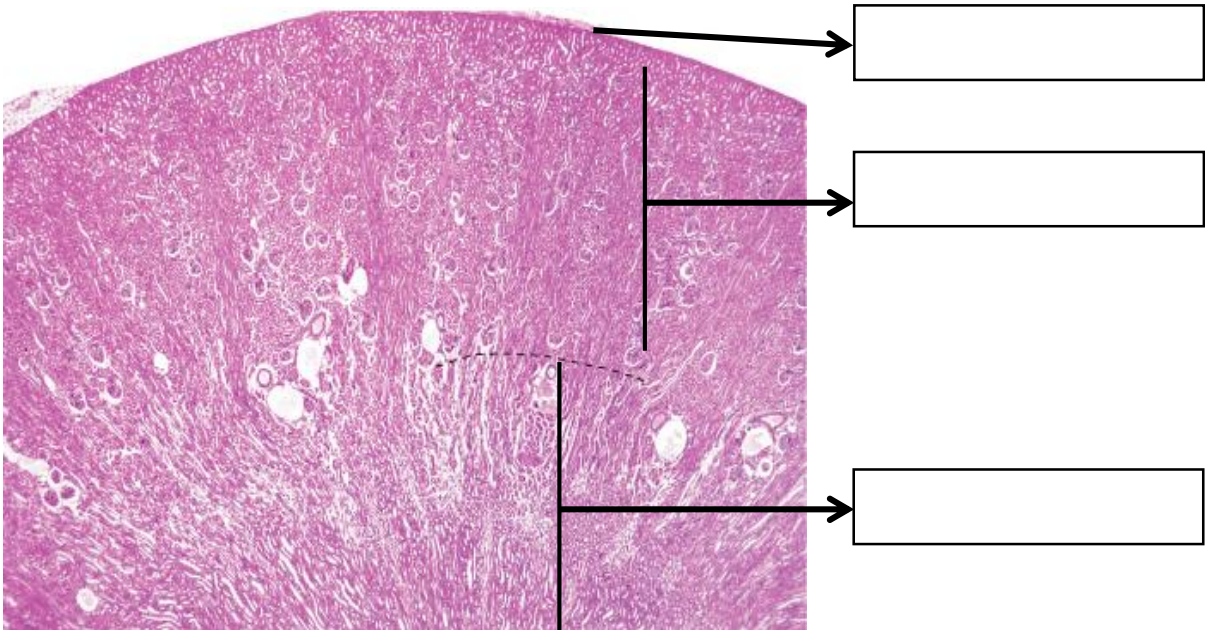


1.4. Tubo colector: formadas por células cúbicas de citoplasma ligeramente coloreado y con límites intercelulares precisos.

2.- ZONA MEDULAR: Encontramos las siguientes estructuras:

2.1. Asa Henle (ADH): tiene un diámetro pequeño tapizado por células planas cuyos núcleos sobresalen hacia la luz.

2.3. Tubo colector (TC): de mayor diámetro y células cúbicas a cilíndricas de citoplasma claro y límites intercelulares bien definidos.
Tanto la zona cortical como la zona medular se observan tejido intersticial y vasos sanguíneos, siendo más abundantes en la medula.



LAMINA N° 02

MUESTRA : CORTE TRANSVERSAL DE URETRA FEMENINA

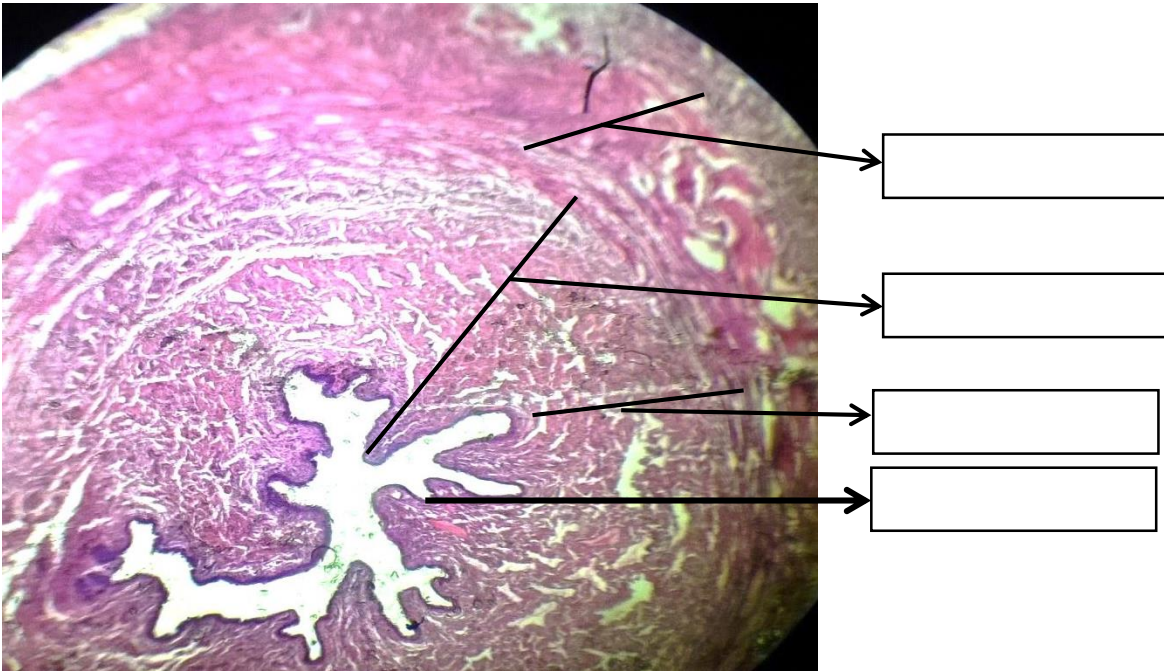
COLORACION : HEMATOXILINA EOSINA

OBJETIVO : RECONOCER EL ORGANNO

DESCRIPCION : La uretra femenina es un tubo de 4 a 5 cm, cerca de su apertura al exterior hay un esfínter de músculo estriado, el esfínter externo de la uretra.

MUCOSA: Epitelio transicional cerca a la vejiga y epitelio escamoso estratificado no queratinizado en la totalidad de su longitud restante. Lamina propia fibroelástica, en toda la longitud de la uretra se encuentran múltiples glándulas de LITRE, que secretan moco claro.

MUSCULAR: Dos capas, una longitudinal internar y circular externa, de músculo liso.



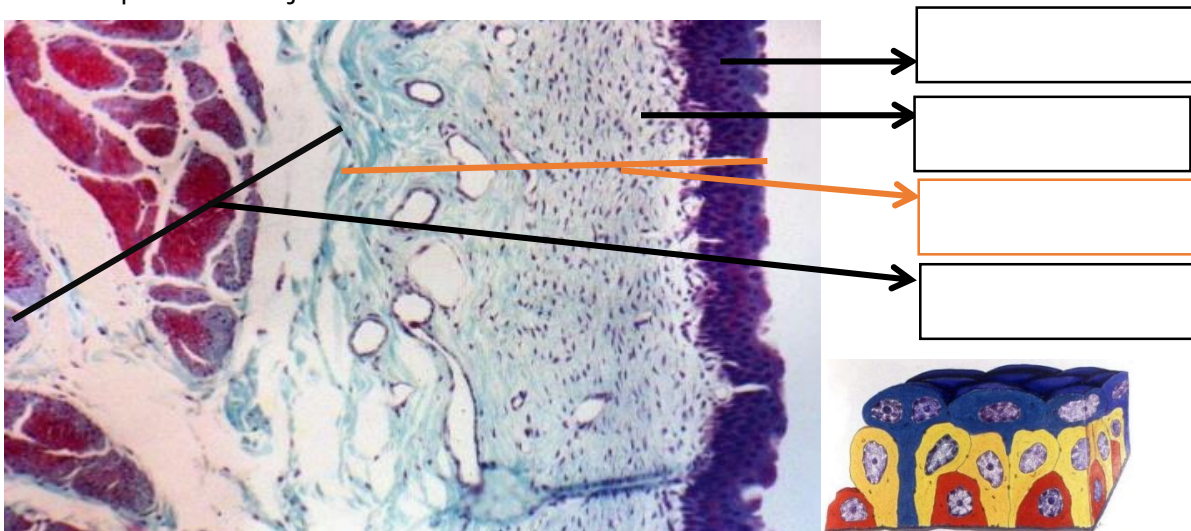
LAMINA N° 03

MUESTRA : CORTE VEJIGA

COLORACION : TRICROMICA

OBJETIVO : RECONOCER EL ORGANNO

DESCRIPCION : La vejiga está compuesta de una MUCOSA, que es epitelio de transición con pliegues que desaparecen al distenderse con la orina. La túnica MUSCULAR, contiene la capa longitudinal interna y una capa circular externa de células musculares. La túnica ADVENTICIA, está compuesta de tejido conectivo denso con fibras elásticas.





Guía de práctica de laboratorio de:

HISTOLOGIA HUMANA GENERAL

Cuarta unidad

Práctica N° 14: HISTOLOGIA DEL APARATO REPRODUCTOR FEMENINO

Sección :
Docente : LIC, TM SHAROL ALIAGA CORDOVA

Apellidos :
Nombres :
Fecha :/...../2017 Duración: 2h

Instrucciones: Observar las láminas histológicas, completar según indique las flechas de la guía.

1. TEMA: HISTOLOGIA DEL APARATO REPRODUCTOR FEMENINO

2. PROPÓSITO:

- Identifica las estructuras histológicas del sistema reproductor masculino y femenino.
- Gráfica los tejidos usando el microscopio.

3. INDICACIONES:

Leer con atención, la descripción de las características de las láminas histológicas del APARATO REPRODUCTOR FEMENINO, acorde a las imágenes presentadas en la guía y observadas en el microscopio. Completar según indique las flechas.

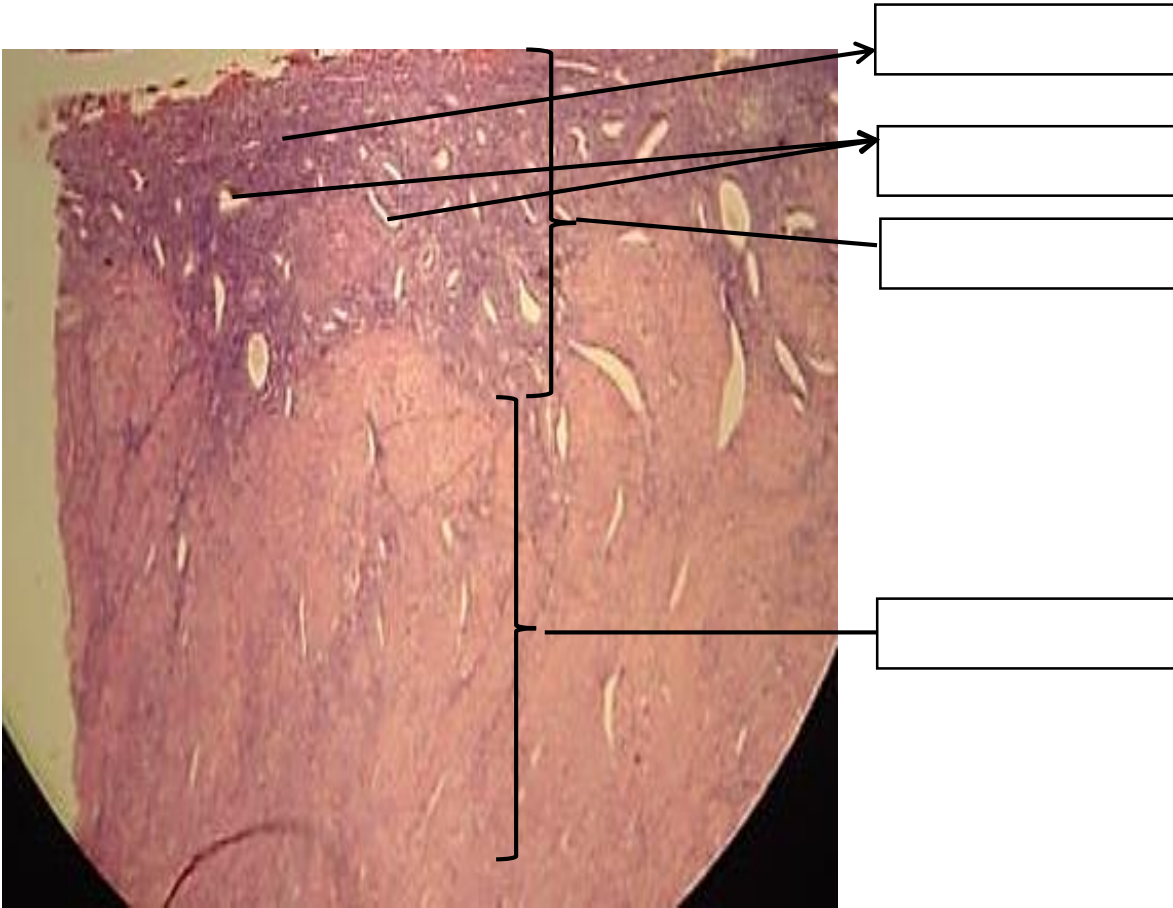
LAMINA N° 01

MUESTRA : CORTE DE UTERO

COLORACION : HEMATOXILINA EOSINA

OBJETIVO : ENDOMETRIO PROLIFERATIVO (FASE ESTROGENICA)

DESCRIPCION : El endometrio está constituido por un epitelio monoestratificado cilíndrico y una lámina propia constituida por tejido conectivo laxo con abundantes fibroblastos llamadas células estromales y donde encontramos glándulas endometriales tubulares. En el endometrio proliferativo el estroma es más celular y las glándulas son rectas.



MUESTRA : CORTE DE OVARIO
COLORACION : HEMATOXILINA EOSINA
OBJETIVO : ESTRUCTURA DEL ORGANO

DESCRIPCION : El ovario presenta dos zonas: Cortical y medular.

1.- Zona cortical: En la que observamos:

1.1. Epitelio germinativo: Epitelio monoestratificado cúbico, que reviste la superficie del ovario.

1.2. Folículos ováricos: Se observan:

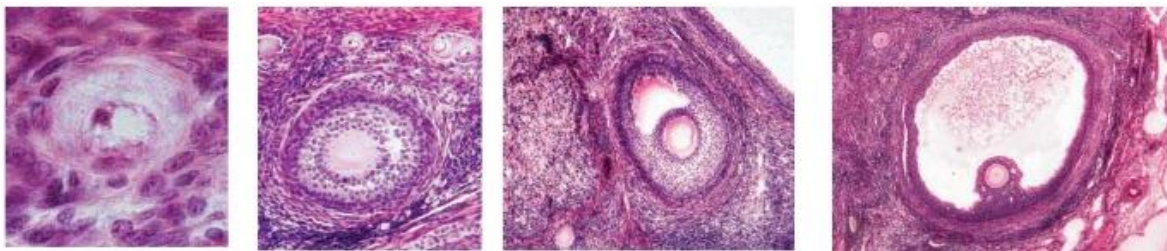
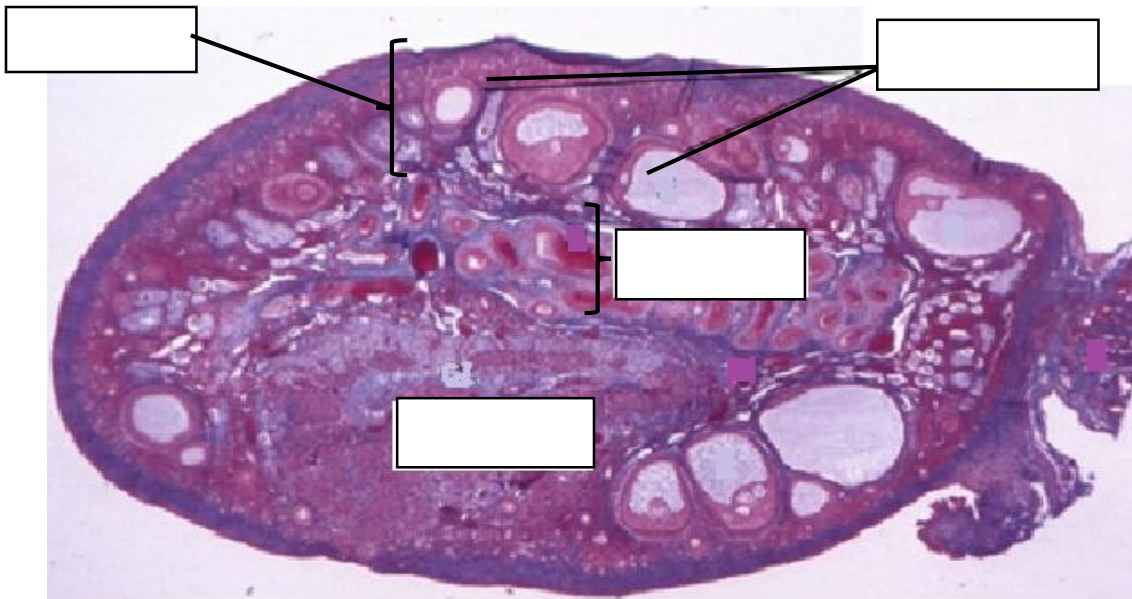
a) Folículos primordiales.- formada por un ovocito primario rodeado por una sola capa de células foliculares planas. El ovocito primario tiene un núcleo excéntrico vesiculoso con un nucleolo prominente.

b) Folículos primarios o de crecimiento.- Cuando el ovocito está rodeado de una sola capa de células foliculares cúbicas se llama: folículo primario unilaminar, si se rodea de varias capas de células cúbicas foliculares o granulosas toma el nombre de folículo primario multilaminar. En este estadio aparece entre el ovocito y las células foliculares, la zona pelúcida, que es una banda eosinófila.

c) Folículo Secundario: Varias capas de células foliculares con escaso citoplasma, presencia de zona pelúcida y tecas.

d) Folículo terciario o de Graaf.- El ovocito tiene una posición excéntrica y está rodeada de la zona pelúcida y algunas capas de células granulosas formando la corona radiada. Rodeando a estas estructuras hay un gran antro folicular, lleno de un líquido folicular (rico en estrógenos).

e) Folículo atrésico.- En los folículos primarios multilaminares, secundarios y terciarios, se puede observar diferentes grados de degeneración, siendo el ovocito el primero en sufrir cambios, hay autólisis y desintegración.

**LAMINA N° 03**

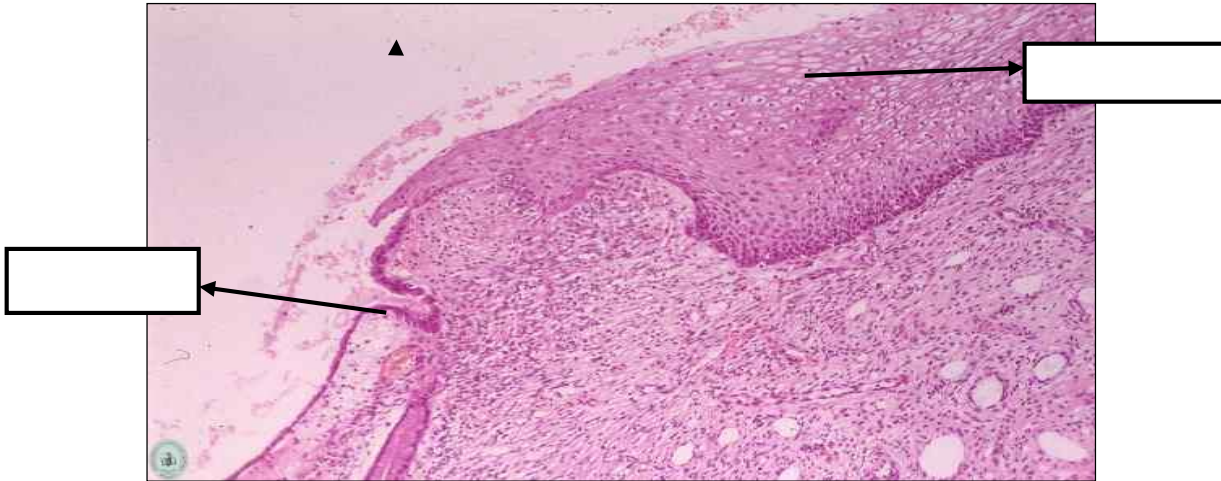
MUESTRA : CORTE DE CUELLO UTERINO
COLORACION : HEMATOXILINA EOSINA
OBJETIVO : RECONOCER ORGANNO

DESCRIPCION: A menor aumento observar que existen dos zonas:

1. Endocervix.- Esta tapizado por un epitelio monoestratificado cilíndrico mucosecretor, en la lamina propia se observa invaginaciones del epitelio que contienen las glándulas endocervicales. Cuando estas se obstruyen, se dilatan y se llenan de moco, formando los quistes de Naboth.

2. Exocervix.- esta cubierto por un epitelio poliestratificado plano no queratinizado, la lamina propia esta constituida por tejido conectivo donde hay fibras colágenas y elásticas abundantes. La zona de transición de epitelios se llama zona de transformación u unión escamocolumnar, importante porque allí se origina el cáncer de cuello uterino.

La capa muscular está formada por fibras musculares lisas dispuestas irregularmente y la adventicia presenta abundantes fibras elásticas y vasos sanguíneos.



Referencias bibliográficas consultadas y/o enlaces recomendados

Ejemplo:

- Gartner L., Hiatt J. "Texto Atlas de Histología". 3ra. Edición. México: McGraw-Hill Interamericana editores, S.A.; 2008.
ISBN 10: 970-10-6651-0
ISBN 13: 978-970-10-6651-5

Guía de práctica de laboratorio de:

HISTOLOGIA HUMANA GENERAL

Cuarta unidad

Práctica N° 15: HISTOLOGIA DEL APARATO REPRODUCTOR MASCULINO

Sección :
Docente : LIC, TM SHAROL ALIAGA CORDOVA

Apellidos :
Nombres :
Fecha :/...../2017 Duración: 2h

Instrucciones: Observar las láminas histológicas, completar según indique las flechas de la guía.

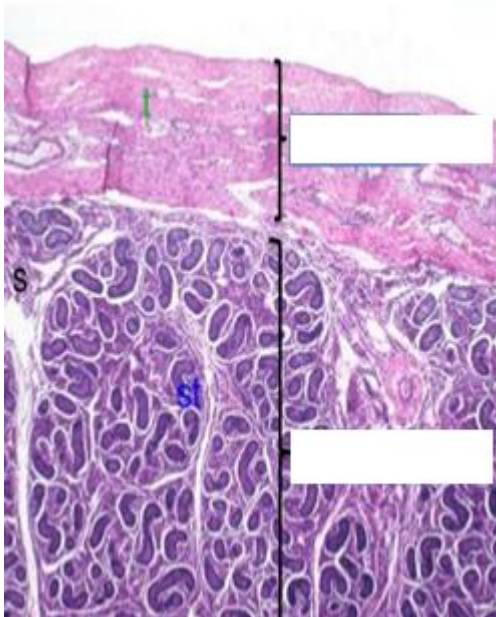
1. TEMA: HISTOLOGIA DEL APARATO REPRODUCTOR MASCULINO**2. PROPÓSITO:**

- Identifica las estructuras histológicas del sistema reproductor masculino y femenino.
- Gráfica los tejidos usando el microscopio.

3. INDICACIONES: Leer con atención, la descripción de las características de las láminas histológicas del APARATO REPRODUCTOR MASCULINO, acorde a las imágenes presentadas en la guía y observadas en el microscopio. Completar según indique las flechas.

LAMINA N° 01

MUESTRA : CORTE DE TESTÍCULO
COLORACION : HEMATOXILINA EOSINA
OBJETIVO : TESTÍCULO
DESCRIPCION : A menor y mayor aumento observar las siguientes zonas:

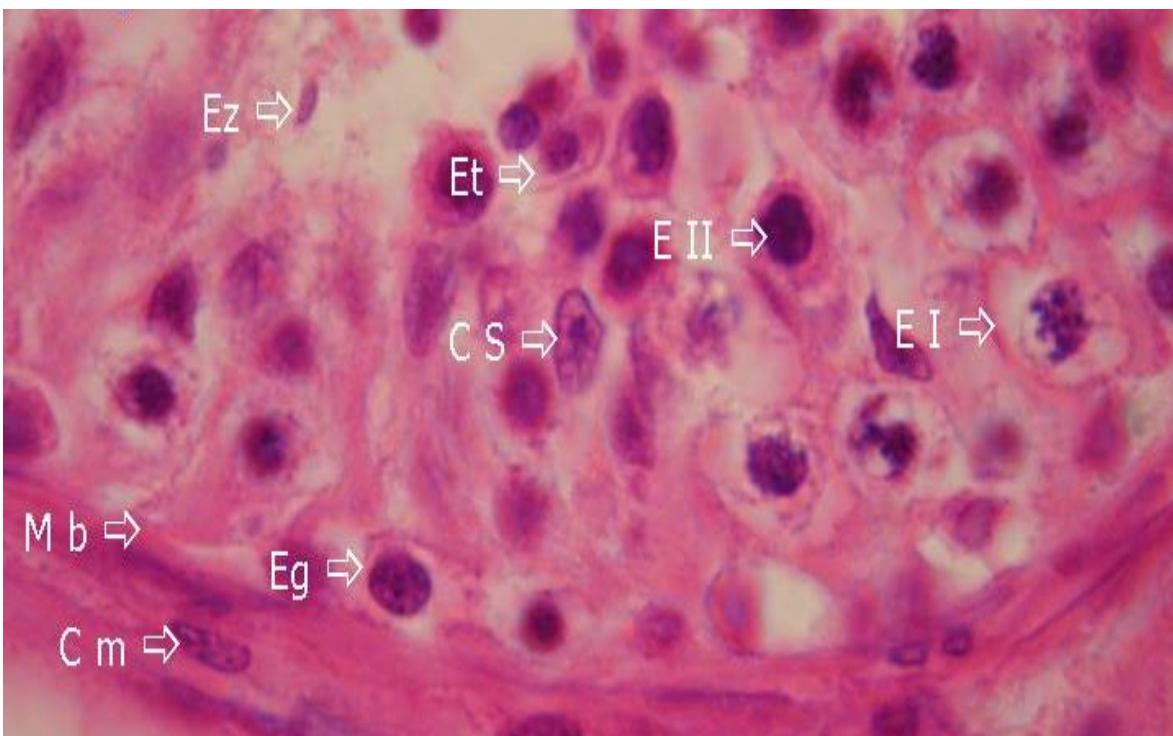
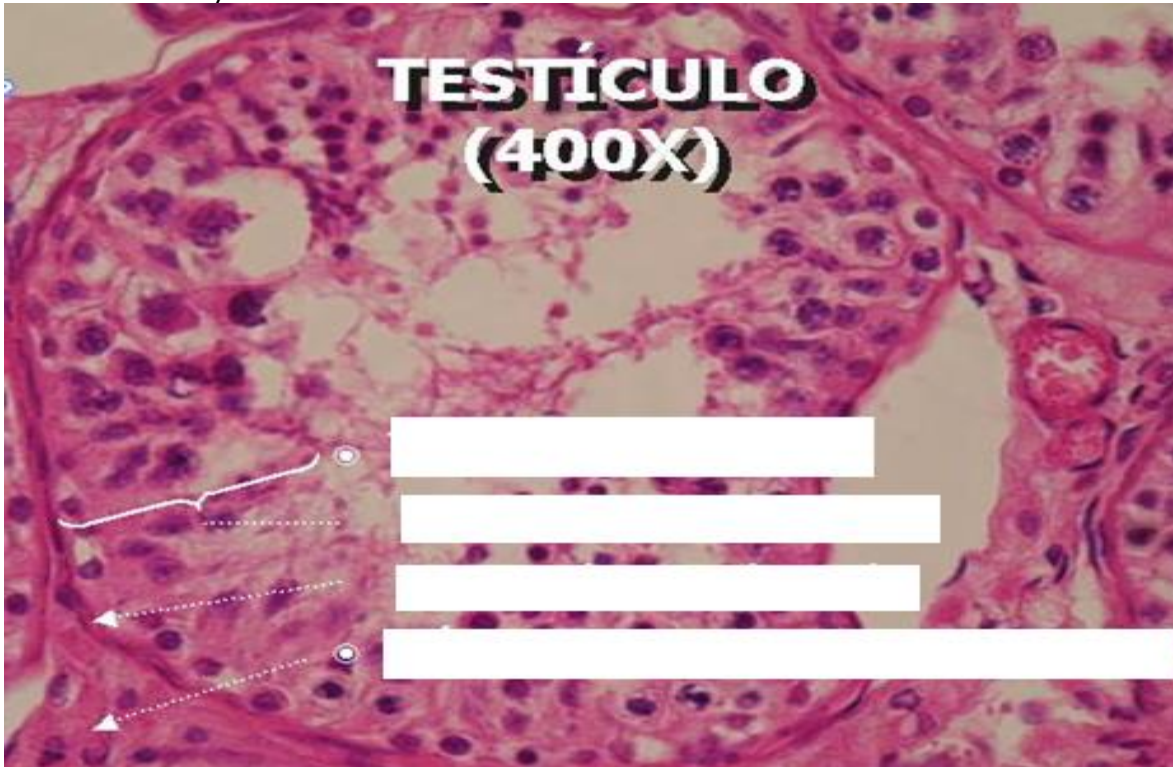1. Túnica albugínea.- Cápsula de tejido conectivo denso que rodea al testículo.**2. Túbulos seminíferos:****a. Células espermatogénicas:**

- **Espermatogonia.**- Se encuentran en la parte basal, son células pequeñas de núcleo redondo hiper cromático.
- **Espermatocito primario.**- Es la célula más grande, el núcleo presenta una cromatina con gránulos gruesos.
- **Espermatocito secundario.**- No se observan.
- **Espermatides.**- Son las células más pequeñas cercanos a la luz, tienen el núcleo redondo u ovalado.
- **Espermatozoides.**- Se observa en algunas láminas, ocupando la luz, núcleo alargado y con cola.

b. Célula de Sertoli: Se observa el núcleo ubicado cerca

de la base, tiene forma triangular, de cromatina laxa y nucléolo prominente.

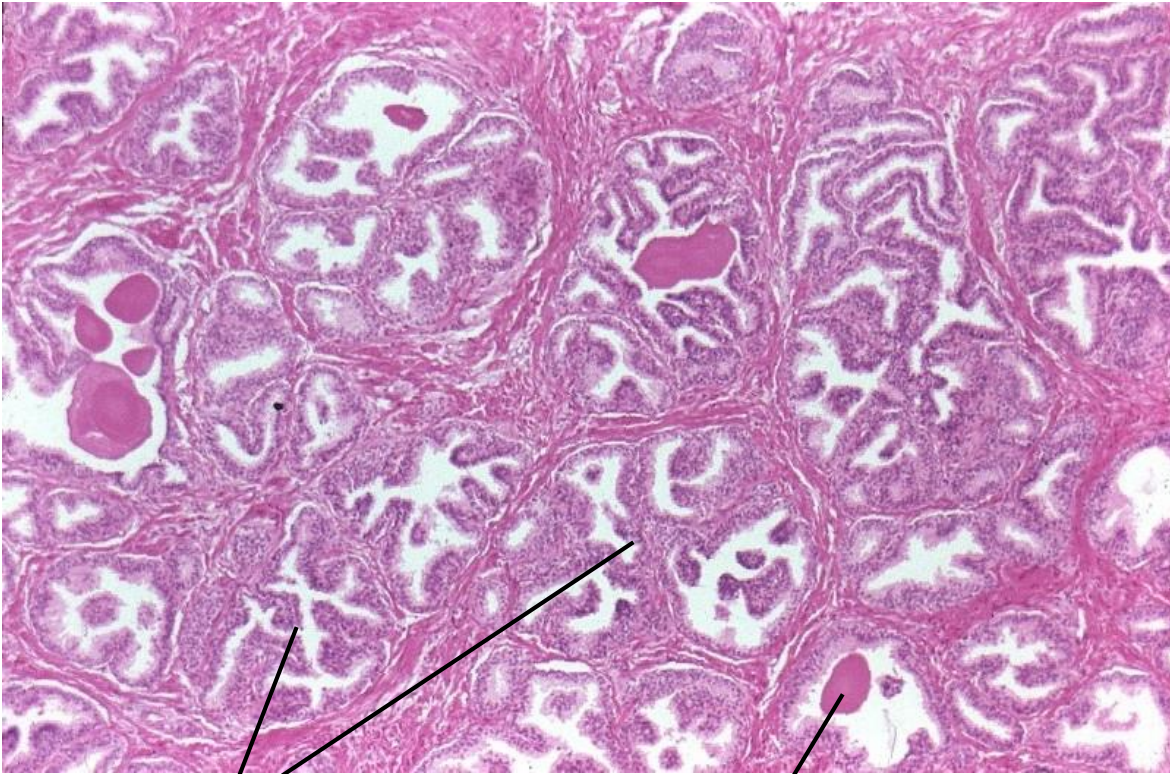
c. Tejido intersticial: Tejido conectivo laxo con vasos sanguíneos y células de Leydig, estas se encuentran agrupadas, son poliédricas de citoplasma espumoso y núcleo redondo con cromatina laxa y nucléolo evidente.



LAMINA N° 02

MUESTRA : CORTE DE PROSTATA
COLORACION : HEMATOXILINA EOSINA
OBJETIVO : RECONOCER EL ORGANNO
DESCRIPCION: Observar a menor y mayor aumento:

- 1. Cápsula.-** Tejido conectivo denso que rodea al órgano.
- 2. Estroma.-** Fibromuscular, con abundantes fibras musculares lisas y fibras colágenas y elásticas.
- 3. Glándulas.-** Son tubulos alveolares, presentan pliegues y están tapizados por un epitelio pseudoestratificado con células cilíndricas y cúbicas basales. En algunas de las cavidades glandulares se puede observar concreciones prostáticas o cuerpos amiláceos, sobre todo en próstata de ancianos.





Guía de práctica de laboratorio de:

HISTOLOGIA HUMANA GENERAL

Cuarta unidad

Práctica N° 16: HISTOLOGIA DE GLÁNDULAS ENDOCRINAS

Sección :
Docente : LIC, TM SHAROL ALIAGA CORDOVA

Apellidos :
Nombres :
Fecha :/...../2017 Duración: 2h

Instrucciones: Observar las láminas histológicas, completar según indique las flechas de la guía.

1. TEMA: HISTOLOGIA DE GLÁNDULAS ENDOCRINAS

2. PROPÓSITO:

- Relaciona las células del sistema endocrino
- Gráfica los tejidos usando el microscopio.

3. INDICACIONES: Leer con atención, la descripción de las características del tejido del sistema endocrino, acorde a las imágenes presentadas, y completar según indique las flechas.

LAMINA N° 01

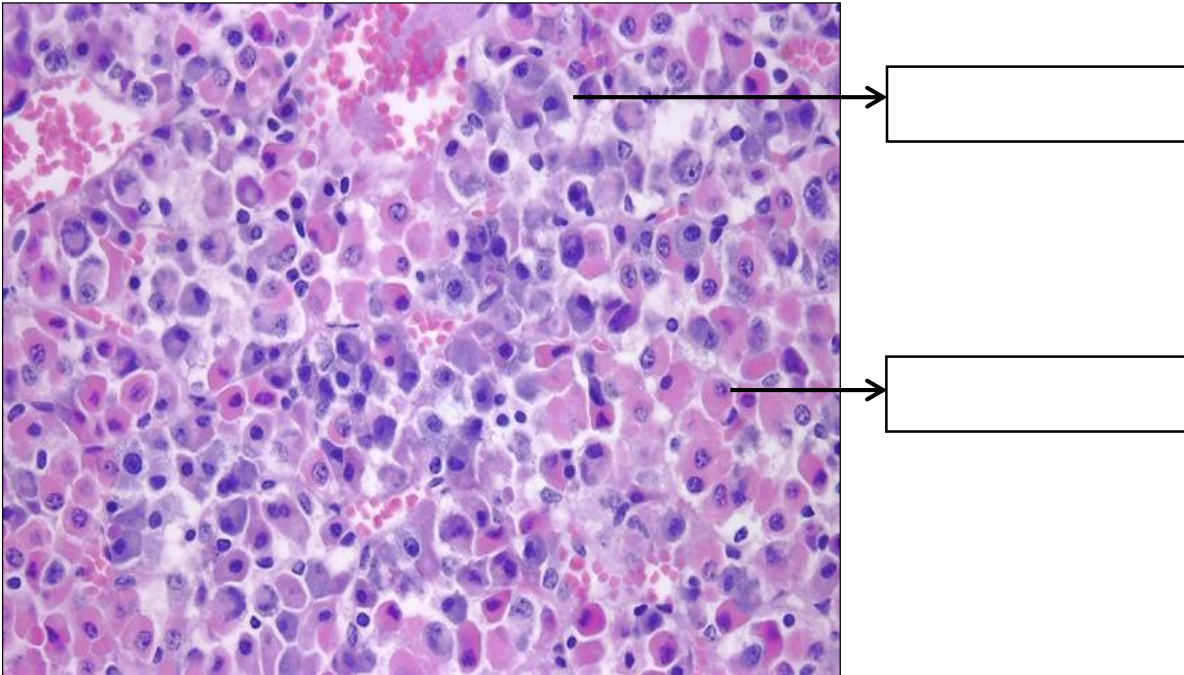
MUESTRA : CORTE DE HIPOFISIS
COLORACION : HEMATOXILINA EOSINA
OBJETIVO : ESTRUCTURA DEL ORGANNO

DESCRIPCION: Observar a menor aumento la adenohipofisis, con la porción distal o lóbulo anterior, la porción intermedia y la neurohipofisis con su porción nerviosa o lóbulo posterior. A mayor aumento, el lóbulo anterior o adenohipofisis está constituido por nidos o cordones de células epiteliales rodeados de capilares sanguíneos. Se distinguen tres tipos de células epiteliales:

- a) **Células alfa o acidófilas** de citoplasma rosado.
- b) **Células beta o basófilas** de citoplasma morado.
- c) **Células cromófobas**, pequeñas cuyo citoplasma no se colorea, solo se observa el núcleo.

La porción intermedia se caracteriza por presentar algunas células basófilas y una estructura parecida a los folículos tiroideos llamada Quistes de Rathke.

El lóbulo posterior o neurohipofisis de aspecto más claro y fibrilar, formada por axones amielínicos y capilares sanguíneos.

**LAMINA N° 02**

MUESTRA : CORTE DE PÁNCREAS

COLORACION : HEMATOXILINA EOSINA

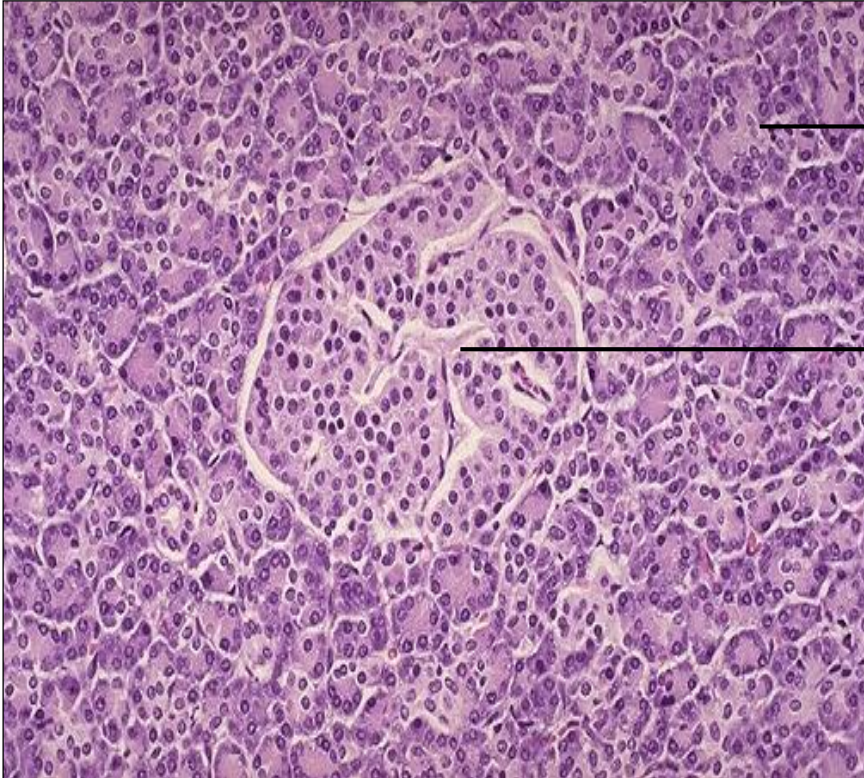
OBJETIVO : ESTRUCTURA DEL ÓRGANO

DESCRIPCION : A menor y mayor aumento identificar el páncreas exocrino y endocrino:

1. Porción exocrina. El páncreas exocrino presenta lobulillos donde encontramos:

- Acinos serosos: cuyo citoplasma es basófilo y núcleo basal.
- Conductos excretores: similares a las encontradas en glándulas salivales.

3. Porción endocrina: Representada por los islotes de Langerhans que son formaciones redondeadas constituidas por cordones de células rodeados de capilares sanguíneos no se puede diferenciar los tipos celulares con la coloración de H.E. , pero se sabe que las células mas abundantes son la beta(70%), luego las alfa(20%).





Guía de práctica de laboratorio de:

HISTOLOGIA HUMANA GENERAL

Cuarta unidad

Práctica N° 17: HISTOLOGIA DE TEJIDO TEGUMENTARIO

Sección :
Docente : LIC, TM SHAROL ALIAGA CORDOVA

Apellidos :
Nombres :
Fecha :/...../2017 Duración: 2h

Instrucciones: Observar las láminas histológicas, completar según indique las flechas de la guía.

1. TEMA : HISTOLOGIA DE TEJIDO TEGUMENTARIO

2. PROPÓSITO :

- Reconoce los componentes histológicos de la piel y anexos.
- Gráfica los tejidos usando el microscopio.

3. INDICACIONES :

Leer con atención, la descripción de las características del tejido del sistema tegumentario, acorde a las imágenes presentadas, y completar según indique las flechas.

LAMINA N° 01

MUESTRA : PULPEJO DEL DEDO

COLORACION : HEMATOXILINA EOSINA

OBJETIVO : PIEL GRUESA

DESCRIPCION : A menor aumento identificar las partes de la piel: epidermis, dermis e hipodermis.

1. Epidermis: Está constituida por un epitelio poliestratificado plano queratinizado.

Se distinguen los siguientes estratos o capas:

- ❖ **Estrato basal:** formada por una sola capa de células cilíndricas (queratinocitos) orientadas de manera perpendicular a la membrana basal. Junto a estas células se observan también algunos melanocitos, que los reconocemos por ser células cúbicas de citoplasma claro y núcleo central hiperromático.
- ❖ **Estrato espinoso:** formado por varias capas de queratinocitos poligonales, cuboidales, ligeramente aplanadas, de núcleo central, los que presentan los llamados "puentes



intercelulares”, que le dan a estas células un aspecto espinoso . Al estrato basal y espinoso se le conoce con el nombre de estrato de Malpighi.

- ❖ **Estrato granuloso:** formado por dos a tres capas de queratinocitos romboidales o fusiformes, cuyo citoplasma presenta gránulos morados de queratohialina.
- ❖ **Estrato lúcido:** capa acidófila y brillante. Contiene queratina.
- ❖ **Estrato corneo:** formada por varias placas de queratina acidófila.

2. Dermis: Está situado debajo de la epidermis. La dermis presenta elevaciones que hacen entrantes en la epidermis llamadas papilas. Se divide en dos capas no bien definidas:

- ❖ **Dermis papilar:** inmediatamente debajo de epidermis, está constituido por tejido conectivo laxo y se puede observar los corpúsculos de Meissner.
- ❖ **Dermis reticular:** formada por tejido conectivo denso y glándulas sudoríparas que tiene una porción secretora formada por una sola capa de células cúbicas de citoplasma claro y una porción excretora de luz estrecha y doble capa de células cúbicas de citoplasma acidófil

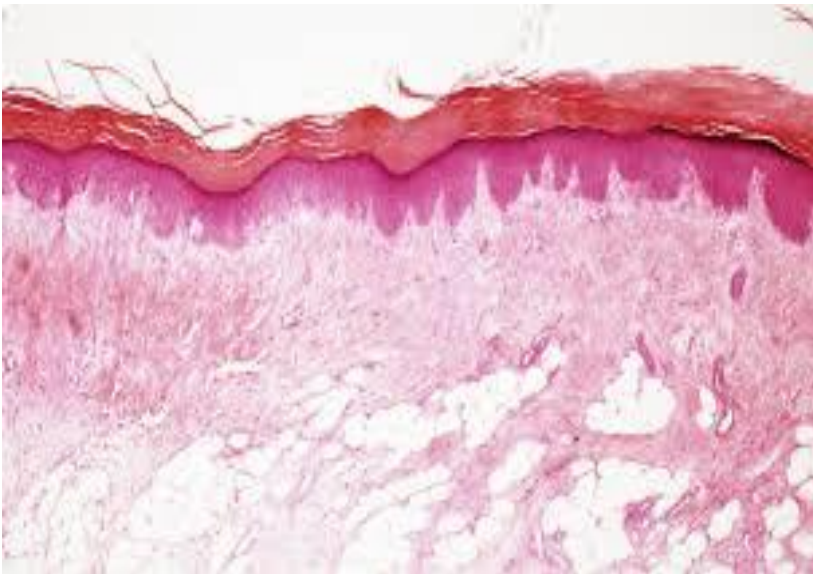


Diagram with two empty boxes for labeling the layers of the dermis shown in the image above.

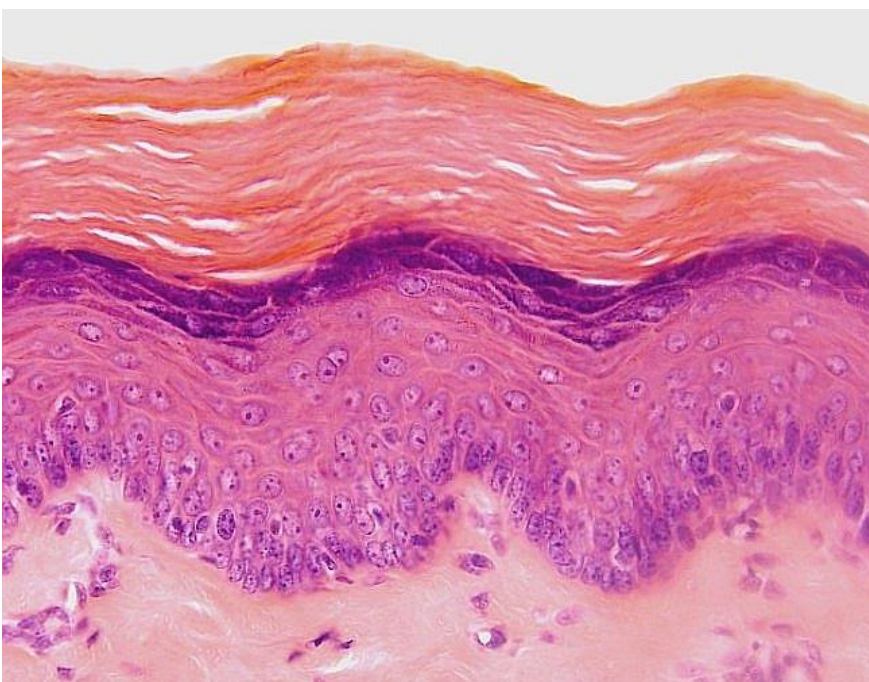
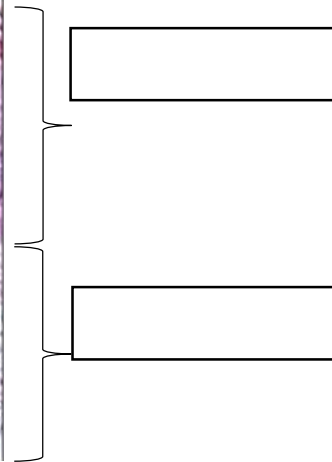
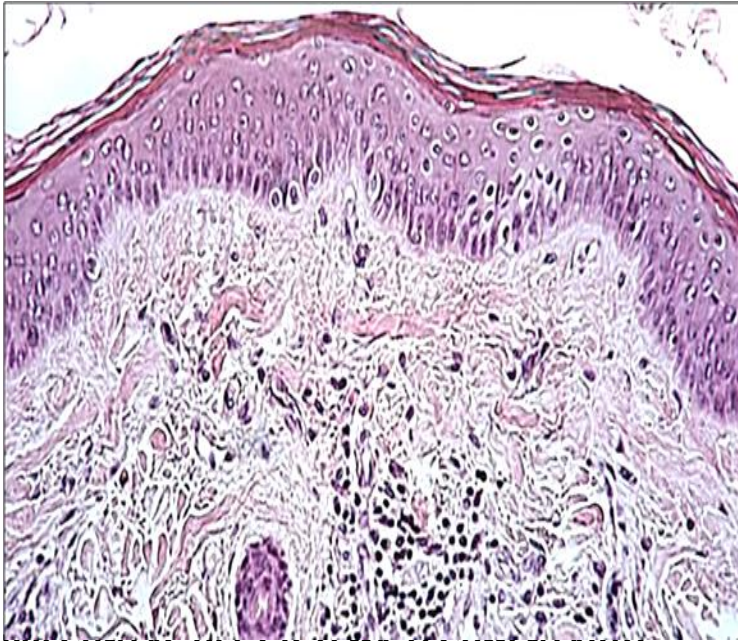


Diagram with five empty boxes for labeling the layers of the epidermis shown in the image above.

LAMINA N° 02**MUESTRA : PIEL DE ABDOMEN****COLORACION : HEMATOXILINA EOSINA****OBJETIVO : RECONOCER PIEL DELGADA**

DESCRIPCION : La piel delgada se caracteriza por tener la epidermis más delgada con menor número de capas de células, se aprecia bien las capas: basal y corneo y las demás capas no se puede discriminar si es capa espinoso o granuloso y carece de estrato lúcido. Las papilas dérmicas no son tan profundas y en la dermis reticular hay glándulas sudoríparas y folículos pilosos.

**PREGUNTAS DEL SISTEMA TEGUMENTARIO**

- 1.- Funciones del sistema tegumentario:
- 2.- Las capas de la epidermis son:
- 3.- ¿En qué estrato se encuentra los gránulos de queratohilina?
- 4.- Diferencia entre la dermis papilar y dermis reticular.