

Periodoncia II

Guías de Laboratorio



Visión

Al 2021, ser la mejor universidad para el Perú y el mundo en el contexto de la Cuarta Revolución Industrial.

Misión

Somos una organización de educación superior dinámica que, a través de un ecosistema educativo estimulante, experiencial y colaborativo, forma líderes con mentalidad emprendedora para crear impacto positivo en el Perú y en el mundo.

Universidad Continental

Material publicado con fines de estudio



Índice

VISIÓN	2
MISIÓN	2
ÍNDICE	4
PRIMERA UNIDAD.....	4
Guía de práctica N° 1: Etiopatogenia, diagnóstico de la enfermedad periodontal	4
Guía de práctica N° 2: Historia clínica y periodontograma	6
Guía de práctica N° 3: Farmacología en periodoncia.....	13
Guía de práctica N° 4: Fases del tratamiento periodontal.....	16
Guía de práctica N° 5: Principios quirúrgicos para el tratamiento periodontal.	19
Guía de práctica N° 6: Principios quirúrgicos para el tratamiento periodontal en pacientes con enfermedades sistémicas.....	22
SEGUNDA UNIDAD	25
Guía de práctica N° 7: Colgajos periodontales	25
Guía de práctica N° 8: Diseño de sonrisa.....	30
Guía de práctica N° 9: Gingivoplastia	32
Guía de práctica N° 10: Peeling gingival	35



PRIMERA UNIDAD

Guía de práctica N° 1

Etiopatogenia, diagnóstico de la enfermedad periodontal.

Sección :Docente:

Fecha :/...../..... Duración: 240 minutos

Instrucciones: Ingresar al ambiente clínico debidamente uniformado, instrumental esterilizado, practicando las señales de bioseguridad.

1. Propósito /Objetivo (de la práctica):

Identificar y reconocer, los factores desencadenantes de la enfermedad periodontal.

2. Fundamento Teórico

La enfermedad periodontal es considerada una enfermedad infecciosa-inflamatoria, que de acuerdo al grado de compromiso puede llevar a la pérdida total de los tejidos de soporte del diente. Considerando que la etiología de la enfermedad es principalmente infecciosa (placa bacteriana), el tratamiento se enfoca fundamentalmente en el control de la infección y reducción de la inflamación. Por lo tanto, para ejecutar un tratamiento periodontal exitoso es necesario determinar de forma adecuada el diagnóstico y pronóstico periodontal. En este documento se analizan y se plantean los determinantes más importantes que son empleados para emitir un diagnóstico periodontal.

3. Equipos, Materiales y Reactivos

Historia clínica periodontal

Periodontograma

Tablilla de madera

Lapicero azul, rojo, negro y verde

Uniforme completo: mandil debidamente rotulado con nombre y apellido del operador (alumno), este debe estar bordado de color negro, zapatos blancos cerrados. Gorro, mascarilla y guante de examen descartables.

Campo descartables.

Equipo de diagnóstico.

Sonda periodontal PC 15

Gasas estériles

Anestesia Tópica



Hipposos de madera

4. Indicaciones/instrucciones:

Valorar en un paciente de clínica, todos los conocimientos del periodonto encontrado.

5. Procedimientos:

Evaluando los hallazgos en el paciente : medidas en el periodontograma (evaluar la adherencia clínica de las piezas) , severidad y extensión de la enfermedad periodontal, signos y síntomas del paciente, se podrá localizar que tipo de enfermedad periodontal padece, para posteriormente brindarle tratamiento y pronóstico de las piezas dentarias afectadas.

6. Resultados

- 1.
.....
.....
.....
- 2.
.....
.....
.....
- 3.
.....
.....
.....

7. Conclusiones

- 7.1.....
- 7.2.....
- 7.3.....

8. Sugerencias y /o recomendaciones

.....
.....
.....

Referencias bibliográficas consultadas y/o enlaces recomendados

-Diagnóstico y clasificación de las enfermedades periodontales, Periodontology 2000 (Ed Esp), Vol. 9, 2005, 9-21.
-Newman, Takei, Klokkevold, Carranza. Carranza Periodontología Clínica. Décima ed. México. D.F. : McGraw Hill 2010.



Guía de práctica N° 2

Historia clínica y periodontograma

Sección :Docente:

Fecha :/...../..... Duración: 240 minutos

Instrucciones: Ingresar al ambiente clínico debidamente uniformado, instrumental esterilizado, practicando las señales de bioseguridad.

1. Propósito /Objetivo (de la práctica):

Averigua y diferencia los principales partes de la Historia Clínica Periodontal. I Entiende la terminología del ambiente clínico. Reconoce una Historia Clínica Periodontal.

2. Fundamento Teórico

La historia clínica es una valoración del estado médico que incluye un relato escrito o verbal de la patología que se va a tratar del paciente junto con un episodio biográfico médico del paciente. Normalmente está ordenada cronológicamente, y debe ser clara, legible, precisa, tener máxima fidelidad con lo explicado por el paciente.

Con este documento completo, expectante e imparcial que puede complementarse por un cuestionario, consentimiento informado y la ley de protección de datos firmado por el paciente nos aseguremos que los tratamientos de odontología que vamos a seguir a partir de ese momento se adecuan a las características del paciente.

La historia clínica es un documento vital tanto en el campo de la odontología. Tiene un papel principal como material de trabajo para los odontólogos que, a través de la comunicación con el paciente, recogen todos los datos necesarios para hacer una valoración anterior a la decisión en el plan de tratamiento, sea preventivo o curativo. La historia clínica contiene tres aspectos importantes: la anamnesis, exploración y pruebas complementarias.

En la anamnesis se recogen los datos de filiación, los relacionados con la historia general anterior, y la actitud, conocimiento y comportamiento sobre la salud oral.

Después de la anamnesis se realiza una exploración física detenida y metódica que consta de la inspección del paciente por parte del dentista. Esta incluirá la exploración de partes blandas y tejidos óseos (labios, mejillas, amígdalas, pilares del paladar, lengua, suelo de la boca, paladar duro y blando, frenillos, encías), la exploración de la oclusión dentaria y hábitos negativos, la exploración



dentaria correspondiente, que dónde se anotan los dientes presentes en la boca y las posibles caries que tengan.

A partir de ahí se realizan las pruebas complementarias de diagnóstico como la ortopantomografía que desembocarán hacia un tratamiento de odontología o no y finalmente se representará el juicio clínico final del caso.

Para que el examen sea completo y preciso el paciente debe colaborar con el odontólogo. Se trata de un cuestionario que va en beneficio del paciente ya que puede ayudarnos a prevenir una emergencia médica en el caso, por ejemplo, que el paciente sea alérgico a un medicamento.

Por último, debemos tener constancia que la historia clínica es el único documento válido desde el punto de vista clínico y legal, por lo que interesa a ambas partes que éste se realice de forma correcta. También ayuda a entablar una relación personal con el paciente.

Un correcto diagnóstico periodontal es necesario para la realización de una terapia periodontal exitosa en nuestro paciente. Entendiendo que la enfermedad periodontal es un proceso infeccioso-inflamatorio, diferentes variables se deben analizar clínicamente para determinar el diagnóstico. El diagnóstico entonces es un análisis concienzudo de la expresión clínica de la enfermedad, desde gingivitis hasta periodontitis.

- Anamnesis
- Examen extraoral: fascies, auscultación de tejidos blandos externos.
- Examen intraoral: color, forma, textura de los tejidos valorados.
- Profundidad al sondaje y adherencia clínica.
- Relaciones oclusales y restauraciones

RECONOCIMIENTO DE LA INFLAMACIÓN GINGIVAL

- Presencia o ausencia de inflamación: enrojecimiento, hinchazón, sangrado al sondaje, exudado purulento (pus)
- Enrojecimiento gingival e hinchazón : signos principales en Margen gingival → area interproximal
- Encía sana: firme, resiliente, sin tejido edematoso ni hinchazón.
- Raspaje y alisado radicular
- Lesiones periodontales- lesiones endodónticas
-
- Pus(exudado rico en neutrófilo): relacionado con periodontitis crónica, 3- 5 % de sitios de periodontitis no tratado.
- Presión digital



RECONOCIMIENTO DE ANATOMÍA PERIODONTAL

- Alteraciones en contorno, inserción aberrante del frenillo(inserción baja con respecto al reborde), encía queratinizada.
- Problemas estéticos, retención de p.bacteriana, interfiere con función.
- Hiperplasia gingival por medicamentos, torus mandibular → retención mecánica de placa bacteriana.

VALORACIÓN DE ETIOLOGÍA Y FACTORES PREDISPONENTES

- Factores relacionados a los dientes: tipo de raíz, surcos gingivales palatinos, furcaciones, proyección de esmalte en cervical.
- Factores de riesgo para periodontitis crónica: fumador, estrés, susceptibilidad genética

VALORACIÓN DE DAÑO PERIODONTAL- PERIODONTOGRAMA

PD: Margen gingival – base de la bolsa periodontal, hábitat de los periodontos patógenos, terapia a donde se dirige.

ÉXITO DE LA TERAPIA PERIODONTAL = DISMINUCIÓN DE PD

ADHERENCIA CLÍNICA: UCA a base de la bolsa periodontal: mejor manera para valorar el daño periodontal

MOVILIDAD DENTARIA: Índice de movilidad de Miller

GRADO 0 : MOVILIDAD NO CUANTIFICABLE PERO PERCEPTIBLE (MOVILIDAD FISIOLÓGICA)

GRADO 1 : MOVILIDAD PERCEPTIBLE

GRADO 2: MOVILIDAD DENTARIA HASTA 1 MM SOLO EN SENTIDO HORIZONTAL

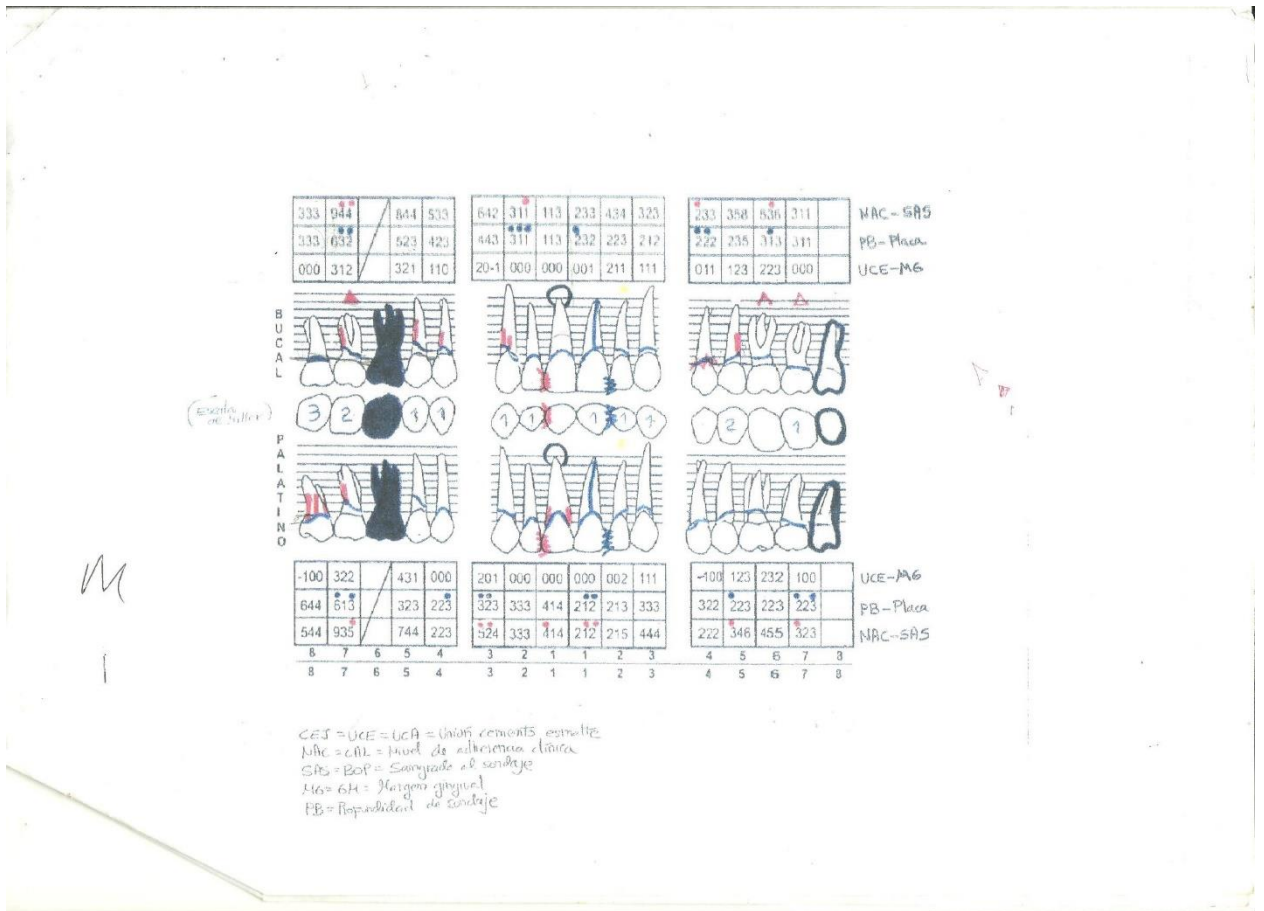
GRADO 3 : MOVILIDAD DENTARIA MAYOR DE 1 MM EN CUALQUIER DIRECCIÓN HORIZONTAL, VERTICAL INTRUSIÓN

NIVEL DE FURCACIÓN

Clase I: Visualización o acceso a la furcación menor de 3mm

Clase II: Ingreso parcial a la furcación de 3 mm o más, pero no ingreso total

Clase III: Entrada vestibular a palatino/ lingual a través de la furcación



FICHA PERIODONTOGRAMA

NORMAL

RECESION

BURSA

PSEUBURSA

ESTADOS DE ENFERMEDAD: PRE-TRATAMIENTO RE-EVALUACION POST-TRATAMIENTO

NAC - SAS
PB - PLACA
UCE - MG

ESCALA DE MOVILIDAD SISTEMA USADO

BUCAL

LINGUAL

GRADO DE FURCACION ESCALA USADA

BUCAL

LINGUAL

UCE - MG
PB - PLACA
NAC - SAS

DERECHA

IZQUIERDA

NAC - SAS
PB - PLACA
UCE - MG

GRADO DE FURCACION ESCALA USADA

BUCAL

LINGUAL

Movilidad grado 1 SISTEMA USADO ESCALA DE MOVILIDAD

BUCAL

LINGUAL

UCE - MG
PB - PLACA
NAC - SAS

CEI = UCE = UCA = Unión cemento- esmalte
 NAC = CAL = Nivel de adherencia epitelial
 SAS = BOP = Sangrado al Sondaje
 MG = GM = Margen Gingival
 PB = Profundidad de Sondaje

ucontinental.edu.pe | 10



3. Equipos, Materiales y Reactivos

Historia clínica periodontal
Periodontograma
Tablilla de madera
Lapicero azul, rojo, negro y verde

Uniforme completo: mandil debidamente rotulado con nombre y apellido del operador (alumno), este debe estar bordado de color negro, zapatos blancos cerrados. Gorro, mascarilla y guante de examen descartables.

Campo descartables.

Equipo de diagnóstico.

Sonda periodontal PC 15

Gasas estériles

Anestesia Tópica

Hiposos de madera

4. Indicaciones/instrucciones:

Valorar los conocimientos del periodonto normal en el paciente en la clínica odontológica.

5. Procedimientos:

Completar historia clínica y periodontograma de acuerdo a la simbología brindada.

6. Resultados

1.

.....
.....
.....

2.

.....
.....
.....

3.

.....
.....
.....

7. Conclusiones

7.1.....

7.2.....

7.3.....



8. Sugerencias y /o recomendaciones

.....
.....
.....
.....

Referencias bibliográficas consultadas y/o enlaces recomendados

Newman, Takej, Klokkevold, Carranza. Carranza Periodontología Clínica. Decima ed. México. D.F. : McGraw Hill 2010.



Guía de práctica N° 3

Farmacología en periodoncia

Sección :Docente:

Fecha :/...../..... Duración: 240 minutos

Instrucciones: Ingresar al ambiente clínico debidamente uniformado, instrumental esterilizado, practicando las señales de bioseguridad.

1. Propósito /Objetivo (de la práctica):

Identificar los fármacos de elección como coadyuvante de la enfermedad periodontal

1. Propósito /Objetivo (de la práctica):

Reconocer e identificar la prescripción según sea la indicación de los antibióticos, como coadyuvante de la enfermedad periodontal.

2. Fundamento Teórico

La facilidad de acceder al lugar de la infección en el tratamiento de la enfermedad periodontal nos permite escoger como forma de administrar antibióticos no solo la vía sistémica sino también la aplicación local. Cada uno de los métodos tiene ventajas y desventajas específicas.

La utilización de la vía sistémica posibilita tratar múltiples bolsas simultáneamente y también alcanzar otros lugares de la cavidad bucal (dorso de lengua, mucosa bucal, pilares amigdalinos, etc) que pueden funcionar como reservorios de bacterias. Esta característica favorable tiene también desventajas como reacciones adversas más frecuentes (peligro de no utilización por parte del paciente) y un mayor riesgo de causar resistencias bacterianas, lo que se traduce por limitaciones a nivel de dosis y terapéutica a utilizar.

Fármacos utilizados:

1. Amoxicilina y ácido clavulánico
2. Clindamicina
3. Metronizadol
4. Terapia combinada

3. Equipos, Materiales y Reactivos

Historia clínica periodontal
Periodontograma



Tablilla de madera
Lapicero azul, rojo, negro y verde

Uniforme completo: mandil debidamente rotulado con nombre y apellido del operador (alumno), este debe estar bordado de color negro, zapatos blancos cerrados. Gorro, mascarilla y guante de examen descartables.

Campo descartables.

Equipo de diagnóstico.

Sonda periodontal PC 15

Gasas estériles

Anestesia Tópica

Hiposos de madera

Calculadora

Pastilla reveladora

Espejo facial

4. Indicaciones/instrucciones:

Con apoyo de un compañero, valoran los conocimientos del periodonto normal entre estudiantes o pacientes en la clínica odontológica.

5. Procedimientos:

Realizar un cuadro sinóptico sobre la elección de antibióticos de acuerdo al caso clínico de enfermedad periodontal.

6. Resultados

1.
.....
.....

2.
.....
.....

3.
.....
.....

7. Conclusiones

7.1.....

7.2.....

7.3.....



8. Sugerencias y /o recomendaciones

.....

Referencias bibliográficas consultadas y/o enlaces recomendados

Newman, Takej, Klokkevold, Carranza. Carranza Periodontología Clínica. Decima ed. México. D.F. : McGraw Hill 2010.



Guía de práctica N° 4

Fases del tratamiento periodontal

Sección :Docente:

Fecha :/...../..... Duración: 240 minutos

Instrucciones: Ingresar al ambiente clínico debidamente uniformado, instrumental esterilizado, practicando las señales de bioseguridad.

1. Propósito /Objetivo (de la práctica):

Formula un adecuado diagnóstico y su respectivo plan de tratamiento

2. Fundamento Teórico

FASE I (Periodoncia prequirurgica)

- o Alivio de sintomas agudos
- o Obtención de la historia clinica
- o CPP, tecnica de cepillado, eliminacion de calculo y retenedores de placa,profilaxis.
- o Elaboración de ficha periodontal
- o Serie radiografica (panorámica)
- o Eliminación de lesiones cariosas
- o Extracciones estratégicas
- o Terapia endodontica
- o Estabilización de diente con movilidad por medio de ferulas temporales
- o Raspado y alisado radicular
- o Revaloración de la profundidad al sondeo

FASE II QUIRÚRGICA

- o Procedimientos resectivos
- o Procedimientos regenerativos (RTG Y ROG)
- o Cirugía plastica periodontal
- o Colocación de implantes

FASE III MANTENIMIENTO

- o Revision periodica (Tecnica de cepillado, sondeo, CPP)
- o Dialogo con paciente
- o Causas de la enfermedad (Patogenos periodontales)
- o Riesgos del paciente
- o Consecuencias de la enfermedad
- o Medios para evitarla y tratarla
- o Medios para conservar la salud

3. Equipos, Materiales y Reactivos

Historia clínica periodontal



Periodontograma
Tablilla de madera
Lapicero azul, rojo, negro y verde

Uniforme completo: mandil debidamente rotulado con nombre y apellido del operador (alumno), este debe estar bordado de color negro, zapatos blancos cerrados. Gorro, mascarilla y guante de examen descartables.

Campo descartables.

Equipo de diagnóstico.

Sonda periodontal PC 15

Gasas estériles

Anestesia Tópica

Hiposos de madera

Calculadora

Pastilla reveladora

Espejo facial

4. Indicaciones/instrucciones:

- En el ambiente clínico diferenciar las fases del tratamiento periodontal noquirurgico

5. Procedimientos:

Reconocer las fases del tratamiento periodontal en el paciente de clínica.

6. Resultados

1.

.....

.....

.....

2.

.....

.....

.....

3.

.....

.....

.....

7. Conclusiones

7.1.....

7.2.....



7.3.....

8. Sugerencias y /o recomendaciones

.....
.....
.....
.....

Referencias bibliográficas consultadas y/o enlaces recomendados

Newman, Takei, Klokkevold, Carranza. Carranza Periodontología Clínica. Decima ed. México. D.F. : McGraw Hill 2010.



Guía de práctica N° 5

Principios quirúrgicos para el tratamiento periodontal

Sección :Docente:

Fecha :/...../..... Duración: 240 minutos

Instrucciones: Ingresar al ambiente clínico debidamente uniformado, instrumental esterilizado, practicando las señales de bioseguridad.

1. Propósito /Objetivo (de la práctica):

Identificar las indicaciones de la terapia periodontal-fase quirúrgica.

2. Fundamento Teórico

Uno de los principales objetivos del tratamiento periodontal es la eliminación de la bolsa periodontal, formada a consecuencia de la inflamación gingival y migración de la adherencia epitelial. El aumento de la profundidad de bolsa es la principal indicación para la cirugía periodontal. Tras la eliminación del componente inflamatorio provocado por la placa, lo que ocurría es la eliminación quirúrgica de la bolsa, un procedimiento que cumplía con dos propósitos: la reducción de la profundidad de bolsa o supresión de la bolsa y el aumento del acceso a la superficie radicular, de manera que se eliminen los factores irritativos y que proporcionen una anatomía adecuada a los autocuidados de higiene oral tras el período de cicatrización

El tratamiento periodontal quirúrgico está indicado en situaciones que impidan el acceso para el raspado y alisado radicular, en impedimentos en el acceso para el correcto autocontrol de placa o en casos de múltiples sondajes residuales ≥ 6 mm en la reevaluación postratamiento no quirúrgico.

3. Equipos, Materiales y Reactivos

- Historia clínica periodontal
- Periodontograma
- Tablilla de madera
- Lapicero azul, rojo, negro y verde

Uniforme completo: mandil debidamente rotulado con nombre y apellido del operador (alumno), este debe estar bordado de color negro, zapatos blancos cerrados. Gorro, mascarilla y guante de examen descartables.



Campo descartables.

Equipo de diagnóstico.

Sonda periodontal PC 15

Gasas estériles

Anestesia Tópica

Hiposos de madera

Calculadora

Pastilla reveladora

Espejo facial

INSTRUMENTAL PARA CIRUGÍA:

Pinza adson

Cárpule

Legra p24g

Mango de bisturí n°3

Bisturí n°15cc

Cureta Crane Kaplan

Suero fisiológico

Pinza portagujas Castro Viejo

Pinza dietrich

4. Indicaciones/instrucciones:

- Aplicar las técnicas quirúrgicas en pacientes que tengan bolsas profundas : mayor a 6-7 mm.

5. Procedimientos:

- Desinfección
- Aplicar anestesia tópica
- Aplicar anestesia infiltrativa
- Incisión intrasulcular
- Liberar tejido completo
- Curetaje infra gingival
- Remodelación ósea
- Lavado con suero fisiológico
- Sutura continua



6. Resultados

1.

.....
.....
.....

2.

.....
.....
.....

3.

.....
.....
.....

7. Conclusiones

7.1.....

7.2.....

7.3.....

8. Sugerencias y /o recomendaciones

.....
.....
.....
.....

Referencias bibliográficas consultadas y/o enlaces recomendados

Newman, Takei, Klokkevold, Carranza. Carranza Periodontología Clínica. Decima ed. México. D.F. : McGraw Hill 2010.



Guía de práctica N° 6

Principios quirúrgicos para el tratamiento periodontal en pacientes con enfermedades sistémicas

Sección :Docente:

Fecha :/...../.....

Duración: 240 minutos

Instrucciones: Ingresar al ambiente clínico debidamente uniformado, instrumental esterilizado, practicando las señales de bioseguridad.

1. Propósito /Objetivo (de la práctica):

Identificar las indicaciones de la terapia periodontal-fase quirúrgica en pacientes con enfermedad sistémicas.

2. Fundamento Teórico

Uno de los principales objetivos del tratamiento periodontal es la eliminación de la bolsa periodontal, formada a consecuencia de la inflamación gingival y migración de la adherencia epitelial. El aumento de la profundidad de bolsa es la principal indicación para la cirugía periodontal. Tras la eliminación del componente inflamatorio provocado por la placa, lo que ocurría es la eliminación quirúrgica de la bolsa, un procedimiento que cumplía con dos propósitos: la reducción de la profundidad de bolsa o supresión de la bolsa y el aumento del acceso a la superficie radicular, de manera que se eliminen los factores irritativos y que proporcionen una anatomía adecuada a los autocuidados de higiene oral tras el período de cicatrización

El tratamiento periodontal quirúrgico está indicado en situaciones que impidan el acceso para el raspado y alisado radicular, en impedimentos en el acceso para el correcto autocontrol de placa o en casos de múltiples sondajes residuales ≥ 6 mm en la reevaluación postratamiento no quirúrgico.

3. Equipos, Materiales y Reactivos

Historia clínica periodontal

Periodontograma

Tablilla de madera

Lapicero azul, rojo, negro y verde

Uniforme completo: mandil debidamente rotulado con nombre y apellido del operador (alumno), este debe estar bordado de color negro, zapatos blancos cerrados. Gorro, mascarilla y guante de examen descartables.



Campo descartables.

Equipo de diagnóstico.

Sonda periodontal PC 15

Gasas estériles

Anestesia Tópica

Hiposos de madera

Calculadora

Pastilla reveladora

Espejo facial

INSTRUMENTAL PARA CIRUGÍA:

Pinza adson

Cárpule

Legra p24g

Mango de bisturí n°3

Bisturí n°15cc

Cureta Crane Kaplan

Suero fisiológico

Pinza portagujas Castro Viejo

Pinza dietrich

4. Indicaciones/instrucciones:

- Aplicar las técnicas quirúrgicas en pacientes que tengan bolsas profundas : mayor a 6-7 mm.

5. Procedimientos:

INTERCONSULTA PREVIA

- Desinfección
- Aplicar anestesia tópica
- Aplicar anestesia infiltrativa-sin vaso constrictor
- Incisión intrasulcular
- Liberar tejido completo
- Curetaje infra gingival
- Remodelación ósea
- Lavado con suero fisiológico
- Sutura continua

6. Resultados

1.

.....
.....
.....

2.

.....



.....
.....

3.

.....
.....
.....

7. Conclusiones

7.1.....

7.2.....

7.3.....

8. Sugerencias y /o recomendaciones

.....
.....
.....
.....

Referencias bibliográficas consultadas y/o enlaces recomendados

Newman, Takei, Klokkevold, Carranza. Carranza Periodontología Clínica. Decima ed. México. D.F. : McGraw Hill 2010.



SEGUNDA UNIDAD

Guía de práctica N° 7

Colgajos periodontales

Sección :Docente:

Fecha :/...../..... Duración: 240 minutos

Instrucciones: Ingresar al ambiente clínico debidamente uniformado, instrumental esterilizado, practicando las señales de bioseguridad.

1. Propósito /Objetivo (de la práctica):

Identificar las indicaciones de cada abordaje quirúrgico periodontal

2. Fundamento Teórico

Un colgajo periodontal es la parte de encía o mucosa o ambos, que se separa quirúrgicamente de los tejidos subyacentes para permitir la visibilidad y acceso al hueso y las superficies radiculares. En los pacientes con lesiones mucogingivales, el colgajo también permite desplazar la encía a diferentes posiciones.

CLASIFICACION DE LOS COLGAJOS

Los colgajos se clasifican en:

I. De acuerdo a su espesor:

1. De espesor total : mucoperiósticos
2. De espesor parcial : mucosos

II. De acuerdo a su ubicación:

1. Reposicionados, posicionados o desplazados
2. No reposicionados o no desplazados.

Dependiendo de la posición del colgajo al final del procedimiento quirúrgico:

- a) El Colgajo no desplazado se coloca en la posición que tenía antes de la cirugía.
- b) El Colgajo desplazado puede colocarse apical, coronal o lateral con respecto a su posición original.

OBJETIVOS DE LA CIRUGÍA POR COLGAJO:

1. Eliminación de la bolsa.
2. Conseguir un contorno de tejido duro y blando adecuado.
3. Establecimiento o retención de una encía de ancho adecuado.
4. Readherencia del tejido conectivo a niveles más coronarios.

INDICACIONES DEL COLGAJO:

* Mucoperiósticos:

- Indicado si se va a realizar una cirugía ósea.

* Mucosos:

- Cuando el colgajo se posicionará apicalmente.
- Cuando el operador no desea exponer hueso.
- Cuando hay dehiscencias o fenestraciones.



Los colgajos desplazados hacia apical conservan la porción externa de la pared de la bolsa y la transforman en encía insertada.

DISEÑO DEL COLGAJO:

Esto va a depender de los objetivos de la operación y del criterio del operador, ya que este debe de considerar 3 cosas:

- EL grado de acceso necesario al hueso subyacente y a las superficies radiculares.
- La posición final del colgajo.
- La conservación de un buen aporte sanguíneo al colgajo.

Existen 2 diseños básicos:

1- En la operación del colgajo convencional: Las incisiones para los colgajos vestibular y palatino o lingual alcanzan la punta de la papila interdental o su vecindad por lo que la dividen en una mitad vestibular y otra lingual o palatina. Estos colgajos incluyen el de widman modificado, el no desplazado y el desplazado hacia apical.

2- En el colgajo de conservación de la papila: Las incisiones son tales, que toda la papila se incorpora dentro de uno de los colgajos.

Este colgajo ofrece la ventaja de una mejor estética posquirúrgica y mayor protección del hueso interdental.

INCISIONES:

A- INCISIONES PARA EL COLGAJO CONVENCIONAL:

a) Incisiones Horizontales: Se dirigen a lo largo del margen de la encía en dirección mesial o distal.

Se recomiendan 3 tipos de incisiones horizontales:

- Incisión de Bisel Interno.
- Incisión Crevicular.
- Incisión Interdental.

Incisión de Bisel Interno: Es la base de la mayor parte de los colgajos periodontales. Es la incisión desde la cual se separa el colgajo para exponer el hueso subyacente y la raíz. La hoja de bisturí a usar es número 15 u 11. Esta incisión cumple 3 objetivos importantes:

===> Elimina el revestimiento de la bolsa.

===> Conserva la superficie externa de la encía.

===> Produce un margen del colgajo agudo y delgado para la adaptación a la unión hueso-diente.

Incisión Crevicular: Se hace desde la base de la bolsa hasta la cresta del hueso. Esta, junto con la incisión inicial de bisel invertido, forma una cuña en forma de V que termina en o cercana a la cresta ósea.

La incisión corre alrededor de todo el diente, la hoja de bisturí número 12B en forma de pico se usa para este fin.

El elevador de periostio se inserta en el interior de la incisión inicial de bisel interno y el colgajo se separa del hueso.

Incisión Interdental: Sirve para separar el collar de encía que queda alrededor del diente. La incisión se efectúa no solo alrededor de la zona radicular vestibular y lingual sino también interdentalmente, conectando ambos segmentos, para liberar por completo la encía alrededor del diente.

b) Incisiones Verticales: Llamadas también incisiones liberadoras oblicuas. Las incisiones verticales deben extenderse más allá de la línea mucogingival, alcanzando la mucosa alveolar para permitir la liberación del colgajo por desplazarse.

B- INCISIONES PARA EL COLGAJO DE CONSERVACIÓN DE LA PAPILA:

Para este colgajo se hace una incisión crevicular alrededor de cada diente sin incidir sobre la papila interdental. La papila conservada se agrega a los colgajos vestibular o lingual. La incisión lingual o palatina consiste en una incisión semilunar a través de la papila interdental por su cara palatina o lingual; esta incisión se profundiza hacia apical desde las líneas – ángulos del diente; de tal manera que la incisión papilar este por lo menos a 5mm de la cresta de la papila.

TÉCNICAS DE COLGAJO PARA EL TRATAMIENTO DE LA BOLSA

I. COLGAJO DE WIDMAN MODIFICADO:

Es un Colgajo Modificado, porque no presenta incisiones verticales.

Esta técnica ofrece la posibilidad de establecer una íntima adaptación pos-operatoria del tejido conectivo colágeno sano a las superficies dentales.



Procedimiento:

1. Incisión de bisel interno hacia la cresta alveolar, comenzando 0.5 ó 1 mm alejado del margen gingival.
2. Se levanta la encía con un elevador de periostio.
3. Incisión crevicular desde el fondo de la bolsa hasta el hueso, circunscribiendo la cuña triangular de tejido que contiene la pared de la bolsa.
4. Incisión en los espacios interdentes coronaria a hueso.
5. Los apéndices de tejido y el tejido de granulación se eliminan con una cureta.
6. La estructura ósea no se corregirá a menos que impida la buena adaptación de los tejidos a los cuellos de los dientes.
7. En cada espacio interdental se colocan suturas aisladas directas y se cubren con una pomada de tetraciclina y con un apósito quirúrgico periodontal.

II. COLGAJO NO DESPLAZADO:

Difiere del colgajo de widman modificado en que la pared del tejido blando de la bolsa se elimina con la incisión inicial.

Procedimiento:

1. Se miden las bolsas con una sonda periodontal y se produce un punto hemorrágico sobre la superficie externa de la encía para marcar el fondo de las bolsas.
2. La incisión primera de bisel interno se hace siguiendo el festoneado de las marcas hemorrágicas de la encía.
3. La incisión crevicular se hace desde el fondo de la bolsa hacia el hueso.
4. El colgajo se rechaza con un elevador del periostio desde la incisión de bisel interno.
5. La incisión interdental se hace con un bisturí interdental, separando el tejido conectivo del hueso.
6. La cuña triangular de tejido formado por las tres incisiones se elimina con una cureta.
7. La zona se debrida eliminando todos los apéndices hísticos y tejidos de granulación.
8. Después del raspado y alisado radicular el borde del colgajo deberá descansar sobre la unión raíz-hueso.
9. Se sutura en cabestrillo continuo para asegurar los colgajos vestibular y lingual o palatino.

III. COLGAJO PALATINO:

Este tejido esta insertado por completo, es queratinizado y no tiene las propiedades elásticas vinculadas con los otros tejidos gingivales. Por lo tanto no puede desplazarse hacia apical, ni es posible efectuar un colgajo de espesor parcial.

IV. COLGAJO DESPLAZADO HACIA APICAL:

Se emplea para eliminación de bolsas y ensanchamiento de la zona de la encía insertada. Dependiendo del objetivo se tratará de un colgajo de espesor completo o de espesor parcial.

Procedimiento:

1. Incisión de bisel interno, siguiendo el festoneado existente y no es necesario marcar el fondo de la bolsa.
2. Se hacen insiciones creviculares, se eleva el colgajo, se hacen incisiones interdentes y eliminación de la cuña de tejido que contiene la pared de la bolsa.
3. Insiciones verticales, extendiéndose más allá de la unión mucogingival y se eleva el colgajo con un elevador de periostio.
4. Después de eliminar todo el tejido de granulación, del raspado y del alisado radicular; el colgajo se desplaza hacia apical con respecto a su posición original.
5. Las suturas evitan que el colgajo se deslice a una posición más apical y el apósito periodontal evita su desplazamiento en posición coronal.

V. CIRUGÍA DISTAL EN MOLARES:

1. Molares Superiores: Es más simple, porque la tuberosidad presenta mayor cantidad de encía insertada fibrosa que la zona de las almohadillas retromolares.

Técnica:

Se hacen dos insiciones paralelas, comenzando en la parte distal del diente hasta la unión mucogingival de la tuberosidad.

Se debe tener presente que al eliminar el tejido entre estas dos incisiones y se adelgazan los colgajos, sus dos bordes deberán aproximarse entre sí sin sobreponerse.

Después de terminar la cirugía los dos colgajos se sobreponen, la porción sobrepuesta se marca con un hemostático y el excedente se corta con una hoja afilada o tijeras.

2. Molares Inferiores: La zona de las almohadillas retromolares no suelen manifestar tal cantidad de encía insertada.



Técnica:

Las dos insiciones distales al molar deberán seguir la zona con mayor cantidad de encía insertada; por lo tanto se dirigirán en dirección distolingual o distovestibular dependiendo de que zona tenga más encía insertada.

Después de esta operación y de eliminar el tejido fibroso excedente se lleva a cabo cualquier cirugía ósea que sea indispensable. Los colgajos se aproximan de manera similar a los de la zona de la tuberosidad del maxilar.

3. Equipos, Materiales y Reactivos

Historia clínica periodontal

Periodontograma

Tablilla de madera

Lapicero azul, rojo, negro y verde

Uniforme completo: mandil debidamente rotulado con nombre y apellido del operador (alumno), este debe estar bordado de color negro, zapatos blancos cerrados. Gorro, mascarilla y guante de examen descartables.

Campo descartables.

Equipo de diagnóstico.

Sonda periodontal PC 15

Gasas estériles

Anestesia Tópica

Hiposos de madera

Calculadora

Pastilla reveladora

Espejo facial

INSTRUMENTAL PARA CIRUGÍA:

Pinza adson

Cárpule

Legra p24g

Mango de bisturí n°3

Bisturí n°15cc

Cureta Crane Kaplan

Suero fisiológico

Pinza portagujas Castro Viejo

Pinza dietrich

4. Indicaciones/instrucciones:

- Aplicar las técnicas quirúrgicas en pacientes de acuerdo a las indicaciones



5. Procedimientos:

- Desinfección
- Aplicar anestesia tópica
- Aplicar anestesia infiltrativa-sin vaso constrictor
- Incisión intrasulcular
- Liberar tejido completo
- Curetaje infra gingival
- Remodelación ósea
- Lavado con suero fisiológico
- Sutura continua

6. Resultados

1.

.....
.....
.....

2.

.....
.....
.....

3.

.....
.....
.....

7. Conclusiones

7.1.....

7.2.....

7.3.....

8. Sugerencias y /o recomendaciones

.....
.....
.....
.....

Referencias bibliográficas consultadas y/o enlaces recomendados

Newman, Takej, Klokkevold, Carranza. Carranza Periodontología Clínica. Decima ed. México. D.F. : McGraw Hill 2010.



Guía de práctica N° 8

Diseño de sonrisa

Sección :Docente:

Fecha :/...../..... Duración: 240 minutos

Instrucciones: Ingresar al ambiente clínico debidamente uniformado, instrumental esterilizado, practicando las señales de bioseguridad.

1. Propósito /Objetivo (de la práctica):

Realizar planificación inversa de tratamientos odontológicos , considerando los tejidos gingivales.

2. Fundamento Teórico

Planificación de tratamientos odontológicos teniendo en cuenta la medición de longitud y diámetros de las piezas dentarias de acuerdo al biotipo del paciente.

3. Equipos, Materiales y Reactivos

Historia clínica periodontal

Periodontograma

Tablilla de madera

Lapicero azul, rojo, negro y verde

Uniforme completo: mandil debidamente rotulado con nombre y apellido del operador (alumno), este debe estar bordado de color negro, zapatos blancos cerrados. Gorro, mascarilla y guante de examen descartables.

Campo descartables.

Equipo de diagnóstico.

Sonda periodontal PC 15

Gasas estériles

Anestesia Tópica

Hiposos de madera

Calculadora

Pastilla reveladora

Espejo facial



Fotografías clínicas : cámara semiprofesional o pocket.
Retractor labial

4. Indicaciones/instrucciones:

- Fotografías clínicas:
 - Frontal
 - Lateral en oclusión
 - Lateral en apertura
 - Oclusal

5. Procedimientos:

Analizaremos mediante fotografías clínicas la armonía de la sonrisa del paciente.

6. Resultados

1.

.....
.....
.....

2.

.....
.....
.....

3.

.....
.....
.....

7. Conclusiones

7.1.....

7.2.....

7.3.....

8. Sugerencias y /o recomendaciones

.....
.....
.....
.....

Referencias bibliográficas consultadas y/o enlaces recomendados

Newman, Takeji, Klokkevold, Carranza. Carranza Periodontología Clínica. Decima ed. México. D.F. : McGraw Hill 2010.



Guía de práctica N° 9

Gingiplastia

Sección :Docente:

Fecha :/...../..... Duración: 240 minutos

Instrucciones: Ingresar al ambiente clínico debidamente uniformado, instrumental esterilizado, practicando las señales de bioseguridad.

1. Propósito /Objetivo (de la práctica):

Realizar planificación inversa de tratamientos odontológicos , considerando los tejidos gingivales.

2. Fundamento Teórico

Idealmente la sonrisa gingival debe exponer una mínima cantidad de encía: enseñar 1 a 2 mm de encía en el sector antero superior, tendiendo a ser mayor en los jóvenes y menor en los mayores. El contorno gingival debe ser simétrico y en armonía, tanto en el sector anterior como en el posterior. Para conseguir una estética ideal no es suficiente que los dientes tengan un color, forma y posición adecuada, sino que el margen gingival tendrá que estar en armonía con estas estructuras . La corona anatómica debe de estar totalmente expuesta. Ante una sonrisa gingival lo primero que hay que tener en cuenta es el correcto diagnóstico etiológico, ya que dependiendo de la causa el tratamiento será diferente. El borde inferior del labio superior limita la cantidad de encía expuesta cuando se sonríe. Los pacientes que tienen una línea labial alta exponen una amplia zona de tejido gingival lo cual puede causar preocupación para el paciente, el cual necesitará un alargamiento de corona (lo que mejorará espectacularmente). En ocasiones esta sonrisa gingival puede deberse a labio superior corto, extrusión dentoalveolar, crecimiento maxilar excesivo o combinación de estos factores. Una asimetría gingival o una discrepancia en la altura de las encías en el frente anterior también puede ser corregida mediante un alargamiento de corona.

3. Equipos, Materiales y Reactivos

- Historia clínica periodontal
- Periodontograma
- Tablilla de madera
- Lapicero azul, rojo, negro y verde



Uniforme completo: mandil debidamente rotulado con nombre y apellido del operador (alumno), este debe estar bordado de color negro, zapatos blancos cerrados. Gorro, mascarilla y guante de examen descartables.

Campo descartables.

Equipo de diagnóstico.

Sonda periodontal PC 15

Gasas estériles

Anestesia Tópica

Hiposos de madera

Calculadora

Pastilla reveladora

Espejo facial

INSTRUMENTAL PARA CIRURGÍA

4. Indicaciones/instrucciones:

Caracterizada por obtener la cicatrización a segunda intención, lo cual causa una incomodidad para el paciente y puede ocurrir un sangrado postquirúrgico.

Indicado en :

- Hipertrofia gingival inducida por fármacos, - fibrosis idiopática.

Contraindicado en: - bolsas infraóseas, :

- Engrosamiento óseo marginal, - escasa encía insertada, - afectación de las furcaciones.

5. Procedimientos:

Técnica quirúrgica: -

1. Se marca la profundidad de sondaje en la cara vestibular y palatina de la encía para tener una referencia. - La incisión debe realizarse con una angulación de la hoja de bisturí de 45°, siguiendo en trayecto de las marcas. –
2. Se elimina el tejido gingival y se procede a una gingivoplastia utilizando tijeras, bisturí y fresas de diamante. - Se coloca siempre un apósito periodontal.

6. Resultados

1.

.....

.....

.....



2.

.....
.....
.....

3.

.....
.....
.....

7. Conclusiones

7.1.....

7.2.....

7.3.....

8. Sugerencias y /o recomendaciones

.....
.....
.....
.....

Referencias bibliográficas consultadas y/o enlaces recomendados

Newman, Takei, Klokkevold, Carranza. Carranza Periodontología Clínica. Decima ed. México. D.F. : McGraw Hill 2010.



Guía de práctica N° 10

Peeling gingival

Sección :Docente:

Fecha :/...../..... Duración: 240 minutos

Instrucciones: Ingresar al ambiente clínico debidamente uniformado, instrumental esterilizado, practicando las señales de bioseguridad.

1. Propósito /Objetivo (de la práctica):

Reconocer y valorar la presencia de melanina en los tejidos gingivales

2. Fundamento Teórico

3. Equipos, Materiales y Reactivos

Historia clínica periodontal

Periodontograma

Tablilla de madera

Lapicero azul, rojo, negro y verde

Uniforme completo: mandil debidamente rotulado con nombre y apellido del operador (alumno), este debe estar bordado de color negro, zapatos blancos cerrados. Gorro, mascarilla y guante de examen descartables.

Campo descartables.

Equipo de diagnóstico.

Sonda periodontal PC 15

Gasas estériles

PIEZA DE MANO

02 fresa pimpollo grano negro tamaño mediano para pieza de alta

vaselina crema

anestesia tópica

02 anestesia lidocaína con epinefrina

01 aguja dental corta



abrebocas

suctor de saliva

gasas estériles

cámara fotográfica

campos descartables

equipo de diagnóstico (cárpule, pinza para algodón, sonda periodontal, 02 espejo bucal)

4. Indicaciones/instrucciones:

Reconocer los pigmentos melánicos en el tejido gingival.

5. Procedimientos:

Identificar la melanina en el tejido gingival y retirarlo parcialmente con fresa pimpollo, solo limitarnos al tejido epitelial.

Finalizar el procedimiento lavando con suero fisiológico y vaselina líquida.

6. Resultados

1.

.....
.....
.....

2.

.....
.....
.....

3.

.....
.....
.....

7. Conclusiones

7.1.....

7.2.....

7.3.....

8. Sugerencias y /o recomendaciones

.....
.....
.....
.....

Referencias bibliográficas consultadas y/o enlaces recomendados

Newman, Takei, Klokkevold, Carranza. Carranza Periodontología Clínica. Decima ed. México. D.F. : McGraw Hill 2010.