



Patología General

Guías de Laboratorio



Visión

Al 2021, ser la mejor universidad para el Perú y el mundo en el contexto de la Cuarta Revolución Industrial.

Misión

Somos una organización de educación superior dinámica que, a través de un ecosistema educativo estimulante, experiencial y colaborativo, forma líderes con mentalidad emprendedora para crear impacto positivo en el Perú y en el mundo.

Universidad Continental

Material publicado con fines de estudio



Presentación

A la comunidad médica en general y a los alumnos de la asignatura de Patología del V Semestre Académico de Medicina Humana de la Universidad Continental en particular, se presenta la Guía de Prácticas de laboratorio.

Las clases prácticas de laboratorio permiten que el estudiante realice actividades que se complementan con los conocimientos adquiridos en la teoría y, de este modo, afianzarlos y adquirir otros, reforzando habilidades básicas y procedimentales, relacionados con la materia objeto de estudio que no sería posible desarrollar en otras modalidades de aprendizaje.

Creemos que en este sentido que el desarrollo de estas guías de laboratorio permitan al alumno adquirir información y conocimientos, así como la promoción de habilidades de observación, todo ello con miras a mejorar la calidad del aprendizaje y fomentar la investigación, así como el trabajo autónomo y en equipo, cumpliendo con los objetivos y competencias en el sílabo.

Se estructuran los conversatorios bajo un formato muy práctico y sobre todo realista, intentando no abusar de todo aquello que por sus características no son de uso rutinario y que más bien teniendo bases como esta le sirva como plataforma para ampliar más el panorama de sus conocimientos. Así mismo, se incluye en cada una de las guías un cuestionario con interrogantes prácticos, muy relacionadas a los temas teóricos desarrollados en clase y de acuerdo con el sílabo de Patología vigente, incidiéndose en las competencias y habilidades que se pretende que el alumno adquiera en su formación. Creo que estas interrogantes serán el motor y motivo de los conocimientos que quedarán después de la práctica y que necesariamente pasa por investigar cada uno de los datos que se les presenta con la finalidad de poder armar el rompecabezas que constituyen los dilemas clínicos patológicos que vemos a diario en la práctica médica.

Dejo a criterio de los alumnos y de la comunidad médica docente se haga llegar las críticas respectivas con el afán de mejorar el presente trabajo.

Afectuosamente

M.C. Héctor V. Lozano Briceño.

Responsable de la Asignatura de Patología Humana - UCCI



Índice

| | |
|--|----|
| VISIÓN | 2 |
| MISIÓN | 2 |
| NORMAS BÁSICAS DE LABORATORIO | 3 |
| ÍNDICE | 4 |
| | |
| Guía de práctica N° 1: Generalidades | 6 |
| Guía de práctica N° 2: Adaptación celular y respuesta celular | 7 |
| Guía de práctica N° 3: Lesión y muerte celular | 10 |
| Guía de práctica N° 4: Inflamación aguda y crónica | 13 |
| Guía de práctica N° 5: Reparación tisular | 15 |
| Guía de práctica N° 6: Trastornos hemodinámicos | 17 |
| Guía de práctica N° 7: Inmunidad | 20 |
| Guía de práctica N° 8: Neoplasias | 23 |
| Guía de práctica N° 9: Patología infecciosa | 26 |
| Guía de práctica N° 10: Patología cardiovascular | 29 |
| Guía de práctica N° 11: Patología pulmonar | 32 |
| Guía de practica N° 12: Patología digestiva | 35 |
| Guía de práctica N° 13: Patología renal, urinaria y aparato genital masculino | 38 |
| Guía de práctica N° 14: Patología genital femenino y de mamas | 41 |
| Guía de práctica N° 15: Patología del sistema endocrino y patología osteoarticular | 44 |
| Guía de práctica N° 16: Patología del sistema nervioso | 47 |
| | |
| Bibliografía | 48 |



Instrucciones para su uso

Para un adecuado uso y mejor aprovechamiento de esta Guías de Prácticas de Laboratorio de la asignatura de Patología General, **es necesario que el estudiante revise e interiorice previamente las clases teóricas**, de esa manera le encontrará una aplicación a la adquisición de conocimientos en relación al estudio de láminas de cortes patológicos de diversos daños a los que se enfrentará en un futuro próximo.

El estudiante deberá estar puntual en las clases de prácticas de laboratorio para poder revisar el microscopio a su cargo, así como las respectivas láminas que observará durante las prácticas. Asimismo para escuchar las instrucciones y breve exposición de los docentes de prácticas.

Es necesario llevar un set de lápices de colores, un tajador, un borrador, y de esta manera pueda dibujar durante el horario de clase lo observado, luego se complementará con el desarrollo de un cuestionario preparado con la intención de mejorar el aprendizaje y la adquisición de conocimientos al respecto.

Este material que será elaborado y trabajado en clase se entregará al finalizar la misma y será considerado como parte de una nota de **práctica calificada** a considerar en la "Rúbrica para carpeta de trabajo". La calificación que el estudiante obtenga si no entrega de manera oportuna esta práctica, será calificada con una nota mucho menor, a menos que se justifique mediante un elemento físico a la Coordinadora de la Carrera.

Para el desarrollo de las prácticas el estudiante trabajará en forma individual y ocasionalmente grupal, pudiendo hacer uso del material bibliográfico respectivo.

Esperando que puedan sacar el máximo provecho de las clases prácticas de laboratorio, me despido de ustedes, muy atentamente.

Responsable de la asignatura



Guía de práctica N° 2

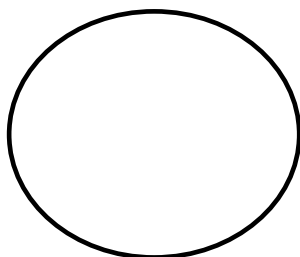
Adaptación celular y respuesta celular

| | | |
|------------|---|-------------------|
| Sección | : | |
| Asignatura | : | PATOLOGÍA GENERAL |
| Docente | : | |
| Unidad | : | Semana: |

| | | |
|-----------|---|----------------|
| Apellidos | : | |
| Nombres | : | |
| Fecha | : |/...../20 |
| Duración | : | |


1. HIPERPLASIA:

- a. ÓRGANO: Próstata
- b. DESCRIPCIÓN:
 - Proliferación de glándulas con incremento de sus células.
 - Dilatación quística de las glándulas.
 - Cuerpos amiláceos o calcoesferitos en la luz glandular.
 - Linfocitos en el estroma, que indican una inflamación crónica (prostatitis crónica).
- c. DIAGNÓSTICO: HIPERPLASIA BENIGNA DE PRÓSTATA
- d. DIBUJO:



2. HIPERTROFIA:


- a. ÓRGANO: Corazón
- b. DESCRIPCIÓN:
 - Fibras miocárdicas grandes.
 - Desorganización de las fibras musculares cardiacas.
 - Anomalías de las arterias coronarias intramurales.
 - Aumento del tejido conectivo intersticial, fibrosis.
- c. DIAGNÓSTICO: HIPERTROFIA DE MIOCARDIO
- d. DIBUJO:






3. METAPLASIA:

- a. ÓRGANO: Cuello uterino
- b. DESCRIPCIÓN:
 - Sustitución del epitelio cilíndrico monoestratificado (endocérvix) por epitelio plano poliestratificado no queratinizado (exocérvix).
 - Infiltrado inflamatorio crónico (linfocitos, células plasmáticas).
 - Moco en las glándulas endocervicales, pueden verse quistes de Naboth.
- c. DIAGNÓSTICO: METAPLASIA ESCAMOSA DE CUELLO UTERINO
- d. DIBUJO:



4. ATROFIA:

- a. ÓRGANO: Testículo
- b. DESCRIPCIÓN:
 - Túbulos seminíferos con escasa celularidad.
 - Dilatación de la luz tubular.
 - Algunos túbulos muestran hialinización de sus paredes y disminución de sus luces. (Túbulos esclerosados).
 - Engrosamiento de la túnica albugínea.
- c. DIAGNÓSTICO: ATROFIA TESTICULAR
- d. DIBUJO:






CUESTIONARIO N° 2

1. Defina: Hiperplasia, Hipertrofia, Metaplasia y Atrofia.
2. ¿Cuáles son los tipos de hiperplasia e hipertrofia? ¿Pueden presentarse juntas?
3. ¿Cuáles son las causas de atrofia?
4. Mencione tres ejemplos de metaplasia.




3. NECROSIS CASEOSA:

- a. ÓRGANO: Pulmón
- b. DESCRIPCIÓN:
 - Alteración de la arquitectura del órgano.
 - Presencia de cáseum (sustancia eosinofílica finamente granular)
 - Presencia de granulomas:
 - Células epitelioides, fibroblastos
 - Corona de linfocitos
 - Células gigantes multinucleadas de tipo Langhans
- c. DIAGNÓSTICO: TUBERCULOSIS PULMONAR
- d. DIBUJO:



4. CALCIFICACIÓN DISTRÓFICA:

- a. ÓRGANO: Tejido blando (músculo, grasa)
- b. DESCRIPCIÓN:
 - Hemorragia.
 - Inflamación aguda y crónica.
 - Macrófagos cargados de hemosiderina.
 - Depósito de sales de calcio/fosfatos.
- c. DIAGNÓSTICO: CALCIFICACIÓN DISTRÓFICA
- d. DIBUJO:





CUESTIONARIO N° 3

1. Escriba los conceptos de: Lesión celular reversible y de lesión celular irreversible.
2. Mencione las principales causas de esteatosis.
3. ¿En qué casos se presenta una necrosis coagulativa?
4. ¿Cuál es el cuadro clínico de un paciente con tuberculosis?
5. ¿Qué condiciones tiene el tejido en el cual se produce la calcificación distrófica?



Guía de práctica N° 4

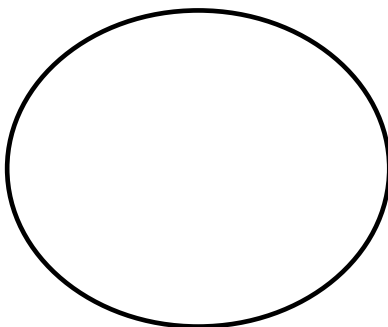
Inflamación aguda y crónica

| | | |
|------------|---|-------------------|
| Sección | : | |
| Asignatura | : | PATOLOGÍA GENERAL |
| Docente | : | |
| Unidad | : | Semana: |

| | | |
|-----------|---|----------------|
| Apellidos | : | |
| Nombres | : | |
| Fecha | : |/...../20 |
| Duración | : | |


1. INFLAMACIÓN AGUDA:

- a. ÓRGANO: Apéndice cecal
- b. DESCRIPCIÓN:
 - Congestión vascular.
 - Edema.
 - Infiltrado inflamatorio agudo (leucocitos polimorfonucleares = neutrófilos) preferentemente en la capa muscular.
- c. DIAGNÓSTICO: APENDICITIS AGUDA
- d. DIBUJO:



2. INFLAMACIÓN CRÓNICA:


- a. ÓRGANO: Vesícula biliar
- b. DESCRIPCIÓN:
 - Presencia de células inflamatorias mononucleares (linfocitos, células plasmáticas) a nivel del corion de la mucosa; lo que caracteriza a la inflamación crónica.
 - Hipertrofia de la capa muscular.
- c. DIAGNÓSTICO: COLECISTITIS CRÓNICA
- d. DIBUJO:





3. INFLAMACIÓN CRÓNICA GRANULOMATOSA:

- a. ÓRGANO: Pulmón
- b. DESCRIPCIÓN:
 - Alteración de la arquitectura del órgano.
 - Presencia de granulomas con o sin necrosis caseosa.
 - Alveolos conteniendo hematíes (hemorragia pulmonar) y una sustancia rosada pálida (edema pulmonar).
- c. DIAGNÓSTICO: TUBERCULOSIS PULMONAR
- d. DIBUJO:



CUESTIONARIO N°4

1. ¿Cuál es la finalidad de la inflamación?
2. ¿Cuáles son las células que participan del proceso de inflamación aguda y cuáles en la inflamación crónica?
3. ¿Cuáles son los signos clásicos en la inflamación?
4. ¿Cómo se forman las células gigantes multinucleadas?




Guía de práctica N° 5

Reparación tisular

| | |
|--------------------------------|------------------------|
| Sección : | Apellidos : |
| Asignatura : PATOLOGÍA GENERAL | Nombres : |
| Docente : | Fecha :/...../20 |
| Unidad : | Semana: |
| | Duración: |


1. TEJIDO DE GRANULACIÓN:

- a. ÓRGANO: Piel y TCSC
- b. DESCRIPCIÓN:
 - Epidermis ulcerada con presencia de microorganismos.
 - Presencia de neovasos en la dermis.
 - Dermis con tejido conectivo hiperplásico.
 - Abundante infiltrado inflamatorio agudo (polimorfonucleares).
- c. DIAGNÓSTICO: GRANULOMA PIÓGENO
- d. DIBUJO:



2. CICATRIZ QUELOIDE:


- a. ÓRGANO: Piel
- b. DESCRIPCIÓN:
 - Dermis engrosada.
 - Gruesas bandas de colágeno (rosado intenso).
 - Ausencia de anexos cutáneos.
- c. DIAGNÓSTICO: CICATRIZ QUELOIDE
- d. DIBUJO:





3. CICATRIZACIÓN POSINFARTO:

- a. ÓRGANO: Corazón
- b. DESCRIPCIÓN:
 - Pérdida de la arquitectura normal.
 - Fibrosis (área de color rosado pálido notablemente más clara).
- c. DIAGNÓSTICO: INFARTO ANTIGUO DE MIOCARDIO
- d. DIBUJO:



CUESTIONARIO N° 5

1. ¿De qué elementos consta el tejido de granulación?
2. ¿Qué son los angioblastos?
3. ¿En qué órganos no es posible la regeneración y a qué se debe?
4. ¿Qué es un queloide?



Guía de práctica N° 6

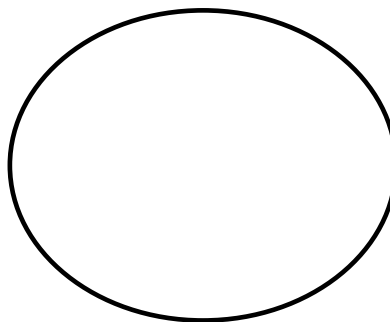
Trastornos hemodinámicos

| | | |
|------------|---|-------------------|
| Sección | : | |
| Asignatura | : | PATOLOGÍA GENERAL |
| Docente | : | |
| Unidad | : | Semana: |

| | | |
|-----------|---|----------------|
| Apellidos | : | |
| Nombres | : | |
| Fecha | : |/...../20 |
| Duración | : | |


1. CONGESTIÓN AGUDA, EDEMA y HEMORRAGIA:

- a. ÓRGANO: Pulmón
- b. DESCRIPCIÓN:
 - Dilatación y congestión de los capilares.
 - Alveolos conteniendo gran cantidad de hematíes (hemorragia pulmonar).
 - Alveolos conteniendo una sustancia rosada pálida homogénea (edema pulmonar).
 - Infiltrado inflamatorio agudo.
- c. DIAGNÓSTICO: BRONCONEUMONÍA
- d. DIBUJO:



2. CONGESTIÓN CRÓNICA:


- a. ÓRGANO: Hígado
- b. DESCRIPCIÓN:
 - Distensión y congestión de los sinusoides centrolobulillares.
 - Pequeñas áreas de hemorragia.
 - Necrosis de los hepatocitos por hipoxia.
- c. DIAGNÓSTICO: CONGESTIÓN PASIVA CRÓNICA HEPÁTICA
- d. DIBUJO:






3. TROMBOEMBOLISMO:

- a. ÓRGANO: Pulmón
- b. DESCRIPCIÓN:
 - Trombo obstruyendo la luz vascular.
 - Congestión, hemorragia y necrosis del parénquima pulmonar adyacente.
 - Edema alveolar
- c. DIAGNÓSTICO: TROMBOEMBOLIA PULMONAR
- d. DIBUJO:



4. TROMBO ORGANIZADO:

- a. ÓRGANO: Vaso sanguíneo
- b. DESCRIPCIÓN:
 - Trombo obstruyendo la luz vascular.
 - Tejido de granulación de la pared vascular que genera un anclaje firme entre el trombo y la pared vascular
- c. DIAGNÓSTICO: TROMBO ORGANIZADO
- d. DIBUJO:






CUESTIONARIO N° 6

1. ¿Cuál es la diferencia entre congestión e hiperemia?
2. Mencione los componentes de la triada de Virchow (factores que inducen la trombosis)
3. ¿Cómo puede evolucionar una trombosis?
4. ¿Cuáles son las características macroscópicas de los trombos?




3. ALTERACIÓN INMUNOLÓGICA:

- a. ÓRGANO: Piel y TCSC
- b. DESCRIPCIÓN:
 - Infiltrado inflamatorio predominantemente linfocitario a nivel de los vasos sanguíneos.
 - Hialinización de la pared vascular (engrosamiento eosinofílico).
 - Microtrombos vasculares.
- c. DIAGNÓSTICO: VASCULITIS
- d. DIBUJO:



4. LESIONES POR INMUNODEFICIENCIA:

- a. ÓRGANO: Pulmón
- b. DESCRIPCIÓN:
 - Infiltrado inflamatorio predominantemente crónico, con regular cantidad de histiocitos. En zonas pueden formar granulomas.
 - En el citoplasma de los histiocitos se aprecian unas formaciones circulares muy pequeñas, ligeramente basófilas con un halo claro a su alrededor, que corresponden a HISTOPLASMAS CAPSULATUM.
 - Es posible observar alteraciones de bronconeumonía, con edema y hemorragia intraalveolar y congestión vascular.
- c. DIAGNÓSTICO: HISTOPLASMOSIS PULMONAR
- d. DIBUJO:






CUESTIONARIO N° 7

1. Describa brevemente los tipos de inmunidad.
2. ¿Cuáles son las principales células del sistema inmunitario?
3. ¿A qué se denomina inmunodeficiencia?
4. Mencione las diferencias entre inmunodeficiencia primaria y secundaria.




3. NEOPLASIA EPITELIAL MALIGNA:

- a. ÓRGANO: Piel
- b. DESCRIPCIÓN:
 - Células neoplásicas formando proyecciones epidérmicas y nódulos expansivos en la dermis (fase de crecimiento vertical).
 - Marcado pleomorfismo celular.
 - Hiper Cromatismo nuclear, cromatina grumosa y nucléolo prominente (muchos de color rojo).
 - Mitosis atípicas.
 - Zonas melanóticas (pigmentadas) y amelanóticas.
- c. DIAGNÓSTICO: MELANOMA MALIGNO
- d. DIBUJO:



4. NEOPLASIA EPITELIAL MALIGNA:


- a. ÓRGANO: Piel
- b. DESCRIPCIÓN:
 - Epitelio escamoso atípico que infiltra la dermis en forma de lengüetas.
 - Pleomorfismo, anisonucleosis, hiper Cromatismo nuclear.
 - Perlas córneas.
- c. DIAGNÓSTICO: CARCINOMA EPIDERMOIDE DE PIEL
- d. DIBUJO:





5. NEOPLASIA MESENQUIMAL MALIGNA:

- a. ÓRGANO: Hueso
- b. DESCRIPCIÓN:
 - Islotes de tejido osteoide (de delicada tinción rosada)
 - Las células tumorales, derivadas de los osteoblastos, son poco diferenciadas y pleomórficas.
 - Presentan intensa actividad mitótica atípica.
 - Abundante vascularización
- c. DIAGNÓSTICO: OSTEOSARCOMA (SARCOMA OSTEOGÉNICO)
- d. DIBUJO:



CUESTIONARIO N° 8

1. ¿Cómo se clasifican las neoplasias y cuál es la nomenclatura para cada una de ellas?
2. Mencione las principales diferencias entre una neoplasia maligna y una neoplasia benigna.
3. Mencione cinco agentes carcinogénicos y a qué neoplasia están asociados.



Guía de práctica N° 9


Patología infecciosa

| | | |
|------------|---|-------------------|
| Sección | : | |
| Asignatura | : | PATOLOGÍA GENERAL |
| Docente | : | |
| Unidad | : | Semana: |

| | | |
|-----------|---|----------------|
| Apellidos | : | |
| Nombres | : | |
| Fecha | : |/...../20 |
| Duración | : | |


1. ENFERMEDAD INFECCIOSA (VIRAL):

- a. ÓRGANO: Hígado
- b. DESCRIPCIÓN:
 - Tumefacción y balonización generalizada de los hepatocitos.
 - Necrosis hepática focal.
 - Infiltrado inflamatorio compuesta por neutrófilos y mononucleares.
 - Células de Kúpffer reactivas.
- c. DIAGNÓSTICO: HEPATITIS VIRAL
- d. DIBUJO:



2. ENFERMEDAD INFECCIOSA (BACTERIANA):


- a. ÓRGANO: Amígdala
- b. DESCRIPCIÓN:
 - Hiperplasia linfoide reactiva.
 - Congestión vascular.
 - Focos de exudado purulento (neutrófilos y detritus) que emanan de las criptas amigdalinas.
- c. DIAGNÓSTICO: AMIGDALITIS PURULENTA
- d. DIBUJO:






3. ENFERMEDAD INFECCIOSA (PARASITARIA):

- a. ÓRGANO: Hígado
- b. DESCRIPCIÓN:
 - Formación quística (se observan las membranas).
 - Presenta una capa germinativa nucleada interna (o prolígera) y una capa no nucleada y externa (o anhista), en relación a una capsula fibrosa (adventicia).
 - Dentro de los quistes se encuentran pequeñas capsulas con escólex de este parásito en su interior.
- c. DIAGNÓSTICO: Quiste hidatídico hepático
- d. DIBUJO:



4. ENFERMEDAD INFECCIOSA (FÚNGICA):

- a. ÓRGANO: Pulmón
- b. DESCRIPCIÓN:
 - Presencia de hifas.
 - Infiltrado inflamatorio crónico.
 - Puede encontrarse edema pulmonar, congestión vascular y focos hemorrágicos.
- c. DIAGNÓSTICO: Aspergiloma pulmonar
- d. DIBUJO:





CUESTIONARIO N° 9

1. Mencione cinco enfermedades infecciosas y su agente causal.
2. Mencione tres enfermedades infecciosas más frecuentes en nuestro medio.
3. ¿Cuáles son los síntomas característicos de las enfermedades infecciosas?
4. ¿En qué se diferencia un hospedero definitivo de un hospedero intermedio?
5. ¿Cómo está conformada la capa adventicia del quiste hidatídico?




Guía de práctica N° 10

Patología cardiovascular

| | |
|--------------------------------|------------------------|
| Sección : | Apellidos : |
| Asignatura : PATOLOGÍA GENERAL | Nombres : |
| Docente : | Fecha :/...../20 |
| Unidad : | Semana: |
| | Duración: |

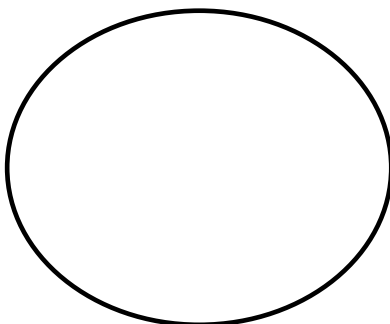
1. PATOLOGÍA VASCULAR:

- a. ÓRGANO: vaso sanguíneo
- b. DESCRIPCIÓN:
 - Engrosamiento de la capa íntima por la acumulación de lípidos, cristales de colesterol, células espumosas.
 - Cubierta fibrosa de células musculares lisas, macrófagos espumosos y linfocitos.
 - Neovascularización en la periferie de la lesión.
- c. DIAGNÓSTICO: ATEROESCLEROSIS
- d. DIBUJO:



2. PATOLOGÍA VASCULAR:


- a. ÓRGANO: Piel y TCSC
- b. DESCRIPCIÓN:
 - Bordes definidos, pero ausencia de cápsula.
 - Abundantes luces capilares de paredes delgadas.
 - Los vasos están separados por escaso estroma (tejido conjuntivo).
- c. DIAGNÓSTICO: HEMANGIOMA CAPILAR
- d. DIBUJO:






3. PATOLOGÍA CARDIACA:

- a. ÓRGANO: Corazón
- b. DESCRIPCIÓN:
 - Necrosis de las células miocárdicas (eosinofilia marcada).
 - Pérdida de núcleos y estriaciones.
 - Fragmentación de los miocitos necróticos y presencia de neutrófilos.
- c. DIAGNÓSTICO: INFARTO AGUDO DE MIOCARDIO
- d. DIBUJO:



4. PATOLOGÍA CARDIACA:

- a. ÓRGANO: Corazón
- b. DESCRIPCIÓN:
 - Presencia de tejido de granulación.
 - Zona pálida blanquecina cicatricial fibrosa entre células normales. (cicatriz fibrosa).
- c. DIAGNÓSTICO: INFARTO ANTIGUO DE MIOCARDIO
- d. DIBUJO:





CUESTIONARIO N° 10

1. ¿Cuáles son los vasos principalmente afectados por la aterosclerosis?
2. ¿Qué les ocurre a las placas de ateroma plenamente desarrolladas en la aorta humana?
3. ¿Cuál es la distribución anatómica de los infartos de miocardio?
4. ¿Cuál es la evolución final de un infarto de miocardio? ¿Por qué?




Guía de práctica N° 11

Patología pulmonar

| | |
|--------------------------------|------------------------|
| Sección : | Apellidos : |
| Asignatura : PATOLOGÍA GENERAL | Nombres : |
| Docente : | Fecha :/...../20 |
| Unidad : | Semana: |
| | Duración: |


1. PATOLOGÍA PULMONAR OBSTRUCTIVA:

- a. ÓRGANO: Pulmón
- b. DESCRIPCIÓN:
 - Dilatación de espacios alveolares.
 - Destrucción de septos.
 - Fusión de alvéolos.
 - Congestión y hemorragia
- c. DIAGNÓSTICO: ENFISEMA PULMONAR
- d. DIBUJO:



2. PATOLOGÍA PULMONAR INFECCIOSA:


- a. ÓRGANO: Pulmón
- b. DESCRIPCIÓN:
 - Severo infiltrado inflamatorio agudo (neutrófilos).
 - Presencia de fibrina.
 - Congestión vascular.
 - Focos de hemorragia
- c. DIAGNÓSTICO: NEUMONÍA BACTERIANA
- d. DIBUJO:






3. PATOLOGÍA PULMONAR INTERSTICIAL (RESTRICTIVA):

- a. ÓRGANO: Pulmón
- b. DESCRIPCIÓN:
 - Macrófagos cargados de carbón.
 - Inflamación crónica variable.
 - Tejido fibroso en cantidad variable.
- c. DIAGNÓSTICO: ANTRACOSIS PULMONAR
- d. DIBUJO:



4. PATOLOGÍA PULMONAR TUMORAL:

- a. ÓRGANO: Pulmón
- b. DESCRIPCIÓN:
 - Alteración de la arquitectura pulmonar.
 - Proliferación de células escamosas formando nidos.
 - Presencia de queratinización central.
 - Inflamación crónica variable, congestión vascular
- c. DIAGNÓSTICO: CARCINOMA ESCAMOSO (EPIDERMOIDE) DE PULMÓN
- d. DIBUJO:





CUESTIONARIO N° 11

1. Mencione los tipos de enfisema.
2. Enumere los mecanismos defensivos que protegen al pulmón de la infección bacteriana.
3. Mencione las principales neumoconiosis y a las sustancias que las producen.
4. Enumere los principales tipos histológicos de los carcinomas broncogénicos.




Guía de práctica N° 12

Patología digestiva

| | |
|--------------------------------|------------------------|
| Sección : | Apellidos : |
| Asignatura : PATOLOGÍA GENERAL | Nombres : |
| Docente : | Fecha :/...../20 |
| Unidad : | Semana: |
| | Duración: |


1. PATOLOGÍA ESOFÁGICA:

- a. ÓRGANO: Esófago
- b. DESCRIPCIÓN:
 - Sustitución del epitelio escamoso por epitelio cilíndrico de tipo intestinal con presencia de Globet cells.
 - Inflamación crónica del tejido conjuntivo adyacente.
- c. DIAGNÓSTICO: ESÓFAGO DE BARRETT
- d. DIBUJO:



2. PATOLOGÍA GÁSTRICA:


- a. ÓRGANO: Estómago
- b. DESCRIPCIÓN:
 - Proliferación de estructuras glandulares atípicas.
 - Patrón de crecimiento infiltrativo.
 - Características celulares de malignidad (pleomorfismo, alteración de la relación núcleo-citoplasma, anisonucleosis, hiper cromatismo nuclear, etc)
 - Mitosis atípicas.
- c. DIAGNÓSTICO: ADENOCARCINOMA GÁSTRICO
- d. DIBUJO:






3. PATOLOGÍA INTESTINAL:

- a. ÓRGANO: Colon
- b. DESCRIPCIÓN:
 - Úlcera en botón de camisa (crecimiento lateral en la lámina propia).
 - Severo infiltrado inflamatorio crónico: linfocitos, células plasmáticas y eosinófilos.
 - Presencia de trofozoitos de Entamoeba histolytica
- c. DIAGNÓSTICO: AMEBIASIS COLÓNICA
- d. DIBUJO:



4. PATOLOGÍA HEPÁTICA:

- a. ÓRGANO: Hígado
- b. DESCRIPCIÓN:
 - Pérdida de la organización acinar normal del parénquima hepático.
 - Sustitución de los acinos hepáticos normales por nódulos de hepatocitos.
 - Fibrosis irregular con formación de tabiques y puentes entre los nódulos de hepatocitos.
- c. DIAGNÓSTICO: CIRROSIS HEPÁTICA
- d. DIBUJO:






CUESTIONARIO N° 12

1. ¿Cuál es el aspecto macroscópico del esófago de Barrett?
2. ¿Qué aspecto macroscópico tiene el carcinoma gástrico?
3. ¿Cuáles son las regiones del colon afectadas más frecuentemente por Entamoeba histolytica?
4. Señale las causas más frecuentes de cirrosis.




3. PATOLOGÍA PROSTÁTICA:

- a. ÓRGANO: Próstata
- b. DESCRIPCIÓN:
 - Glándulas neoplásicas en patrones: papilar, cribiforme, microglandular, nidos, cordones, masas sólidas.
 - Ausencia de células mioepiteliales.
 - Núcleos agrandados conteniendo uno o dos nucléolos visibles.
- c. DIAGNÓSTICO: ADENOCARCINOMA DE PRÓSTATA
- d. DIBUJO:



4. PATOLOGÍA TESTICULAR:

- a. ÓRGANO: Testículo
- b. DESCRIPCIÓN:
 - Se observa un único tipo celular: Células poliédricas grandes con citoplasma claro, núcleo grande, vesiculoso y nucléolo prominente.
 - Las células tumorales se disponen en nódulos o lobulillos.
 - Tejido fibroso infiltrado por linfocitos, macrófagos, células plasmáticas o células gigantes, formando bandas que rodean los nódulos de células neoplásicas.
- c. DIAGNÓSTICO: SEMINOMA
- d. DIBUJO:






CUESTIONARIO N°13

1. ¿Cuáles son las características macroscópicas de una pielonefritis crónica?
2. ¿Cuáles son los principales factores de riesgo para padecer cáncer vesical?
3. ¿Cuál es el rango de edad en el cuál suele presentarse el seminoma?
4. ¿En qué región anatómica de la próstata suele asentar el adenocarcinoma de próstata?




3. PATOLOGÍA MAMARIA BENIGNA:

- a. ÓRGANO: Mama
- b. DESCRIPCIÓN:
 - Bordes bien definidos, lobulados.
 - Proliferación ductal del epitelio de revestimiento.
 - Proliferación concéntrica de tejido conectivo.
- c. DIAGNÓSTICO: FIBROADENOMA DE MAMA
- d. DIBUJO:



4. PATOLOGÍA MAMARIA MALIGNA:

- a. ÓRGANO: Mama
- b. DESCRIPCIÓN:
 - Infiltración neoplásica del tejido mamario de forma irregular (estrellada).
 - Las células tumorales se disponen formando túbulos, cordones, masas sólidas.
 - Características celulares de malignidad (pleomorfismo, alteración de la relación núcleo-citoplasma, anisonucleosis, hiper cromatismo nuclear, etc).
- c. DIAGNÓSTICO: CARCINOMA DUCTAL INFILTRANTE DE MAMA
- d. DIBUJO:





CUESTIONARIO N° 14

1. ¿Cuál es el método de despistaje masivo de cáncer de cuello uterino? Describa brevemente en qué consiste.
2. ¿Cuáles son los factores de riesgo para desarrollar cáncer endometrial?
3. Esquematice las localizaciones anatómicas (cuadrantes) del cáncer de mama, considerando la frecuencia de presentación.
4. Mencione las principales patologías benignas de la mama.



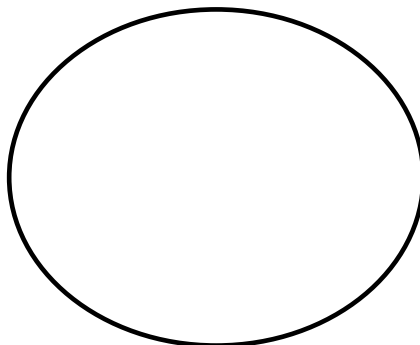
Guía de práctica N° 15

Patología del sistema endocrino y patología osteoarticular

| | |
|--------------------------------|------------------------|
| Sección : | Apellidos : |
| Asignatura : PATOLOGÍA GENERAL | Nombres : |
| Docente : | Fecha :/...../20 |
| Unidad : | Semana: |
| | Duración: |


1. PATOLOGÍA TIROIDEA BENIGNA:

- a. ÓRGANO: Tiroides
- b. DESCRIPCIÓN:
 - Múltiples folículos tiroideos de tamaño y forma variable.
 - Folículos dilatados revestidos por epitelio atrófico y aplanado.
 - Estroma interfolicular fibroso
 - Puede existir cambios degenerativos secundarios: hialinización, calcificación, degeneración quística, hemorragia, necrosis.
- c. DIAGNÓSTICO: BOCIO NODULAR
- d. DIBUJO:



2. PATOLOGÍA TIROIDEA MALIGNA:


- a. ÓRGANO: Tiroides
- b. DESCRIPCIÓN:
 - Papilas fibrovasculares revestidas por células cúbicas neoplásicas.
 - Inclusiones citoplásmicas intranucleares (ojos de Anita).
 - Núcleos en vidrio esmerilado y con ranuras transversales (barras).
 - Focos de microcalcificación (Cuerpos de psammoma).
- c. DIAGNÓSTICO: CARCINOMA PAPILAR DE TIROIDES
- d. DIBUJO:






3. PATOLOGÍA ÓSEA:

- a. ÓRGANO: Hueso
- b. DESCRIPCIÓN:
 - Abundante infiltrado inflamatorio agudo (neutrófilos).
 - Necrosis ósea focal.
 - Edema, hemorragia y congestión vascular
- c. DIAGNÓSTICO: OSTEOMIELITIS PIÓGENA
- d. DIBUJO:



4. PATOLOGÍA ARTICULAR:

- a. ÓRGANO: Articulación
- b. DESCRIPCIÓN:
 - Agregados de cristales de ácido úrico (muchos pueden disolverse por acción del formol).
 - Células gigantes multinucleadas de tipo cuerpo extraño.
 - Histiocitos mononucleares rodeando los cristales.
- c. DIAGNÓSTICO: GOTA
- d. DIBUJO:






CUESTIONARIO N° 15

1. ¿Qué diferencia hay entre bocio esporádico y bocio endémico?
2. Indique las formas histológicas más importantes del cáncer de tiroides.
3. Describa brevemente cómo se produce la osteomielitis
4. ¿Cuáles son las articulaciones afectadas con mayor frecuencia por la gota?



3. PATOLOGÍA DEL SISTEMA NERVIOSO CENTRAL:

- a. ÓRGANO: cerebro
- b. DESCRIPCIÓN:
 - Alteración de la arquitectura.
 - Células meningoteliales formando remolinos.
 - Presencia de calcificaciones (cuerpos de psammoma)
- c. DIAGNÓSTICO: MENINGIOMA
- d. DIBUJO:



CUESTIONARIO N° 16

1. ¿Cuáles son las bacterias que con mayor frecuencia causan meningitis bacteriana aguda?
2. ¿Cuáles son los tumores cerebrales primarios más frecuentes?
3. ¿Cuál es la edad de mayor incidencia del glioblastoma multiforme?
4. ¿Cuál es la localización anatómica en el cerebro en la cual se presenta con mayor frecuencia el meningioma?