

Diagnóstico por imágenes

Guía de Trabajo



VISIÓN

Ser la mejor organización de educación superior posible para unir personas e ideas que buscan hacer realidad sueños y aspiraciones de prosperidad en un entorno incierto

MISIÓN

Somos una organización de educación superior que conecta personas e ideas para impulsar la innovación y el bienestar integral a través de una cultura de pensamiento y acción emprendedora.



V.0121-20

Presentación

La presente guía práctica sirve de instrumento para el proceso de aprendizaje de los estudiantes universitarios de la Escuela Académico Profesional de Medicina Humana de la Universidad Continental en las clases prácticas del curso de Diagnóstico por Imágenes con el propósito de mejorar sus competencias para el diagnóstico a través de la interpretación de las diferentes modalidades de estudio de diagnóstico por imágenes, para tal motivo, deberá leer atentamente las instrucciones para cada una de las sesiones de prácticas.

En la presente guía de trabajo se encontrarán presentes las actividades a realizar correspondientes al año académico 2021 las cuales constan de un desarrollo sobre las diferentes modalidades de estudios del diagnóstico por imágenes, incluyendo la radiografía, la ecografía, la tomografía y la resonancia magnética, así como, la terminología que se usa en cada una de ellas y los principales patrones radiológicos de las enfermedades del aparato respiratorio, aparato cardiovascular, aparato digestivo, sistema nervioso y óseo.

Al final del desarrollo del curso el estudiante será capaz de realizar diagnósticos a través de la identificación de patrones en las diferentes modalidades de estudio en el diagnóstico por imágenes en las principales patologías del aparato respiratorio, cardiovascular, digestivo, nervioso y óseo utilizando la terminología adecuada para cada una de las modalidades de estudio.

El estudiante debe leer atentamente las instrucciones de esta guía de trabajo previo a cada sesión de clase para un adecuado desarrollo de la clase práctica y así poder cumplir con lo establecido en el sílabo del curso.

El autor





Índice

VISIÓN	2
MISIÓN	2
Presentación	3
Índice	
Primera unidad	6
Semana 1 – Sesión 2	6
Reconocer los principales métodos de diagnóstico por imágenes	6
Semana 2 – Sesión 2	11
Reconocer la terminología en las modalidades de diagnóstico por imágenes	11
Semana 3 – Sesión 2	16
Identificar la anatomía radiológica del tórax	16
Semana 4 – Sesión 2	22
Solución de casos clínicos de enfermedad del espacio aéreo	22
Segunda unidad	24
Semana 1- Sesión 2	24
Solución de casos clínicos de enfermedad pulmonar intersticial	24
Semana 2 – Sesión 2	26
Solución de casos clínicos de enfermedad pleural	26
Semana 3 – Sesión 2	28
Revisión de imágenes del glosario de Fleischner	28
Semana 4 – Sesión 2	46
Diferencia el edema de tipo cardiogénico del edema de tipo no cardiogénico mediante solución de casos clínicos	46
Tercera unidad	48
Semana 1- Sesión 2	48
Identificar las principales estructuras del aparato digestivo en un estudio radiográfico, ultrasonografico y tomográfico.	48
Semana 2 – Sesión 2	57
Solución de casos clínicos de pacientes con íleo mecánico y aire extraluminal	57
Semana 3 – Sesión 2	59
Solución de casos clínicos de pacientes con trauma abdominal cerrado	59
Semana 4 – Sesión 2	61



Solución de casos clínicos de pacientes con pancreatitis aguda y con apendicitis aguda	61
Cuarta unidad	63
Semana 1- Sesión 2	63
Identificar las principales estructuras del sistema nervioso central en un estudio tomográfico	63
Semana 2 – Sesión 2	72
Solución de casos clínicos de pacientes con trauma craneoencefálico	72
Semana 3 – Sesión 2	74
Solución de casos clínicos de pacientes con accidente cerebrovascular	74
Semana 4 – Sesión 2	76
Solución de casos clínicos de pacientes con fracturas	76
Lista de referencias	78



Primera unidad Semana 1 – Sesión 2

Reconocer los principales métodos de diagnóstico por imágenes

Sección :	Apellidos :
Docente :	Nombres :
Unidad : Unidad 1	Fecha:/...../..... Duración: 240 min

Instrucciones: revisar la clase teórica para poder responder las diferentes preguntas sobre los métodos de diagnóstico por imágenes realizadas por el docente de turno.

I. **Propósito:** Al final de la sesión de clase el estudiante será capaz de reconocer los principales métodos de diagnóstico por imágenes.

II. Descripción de la actividad a realizar

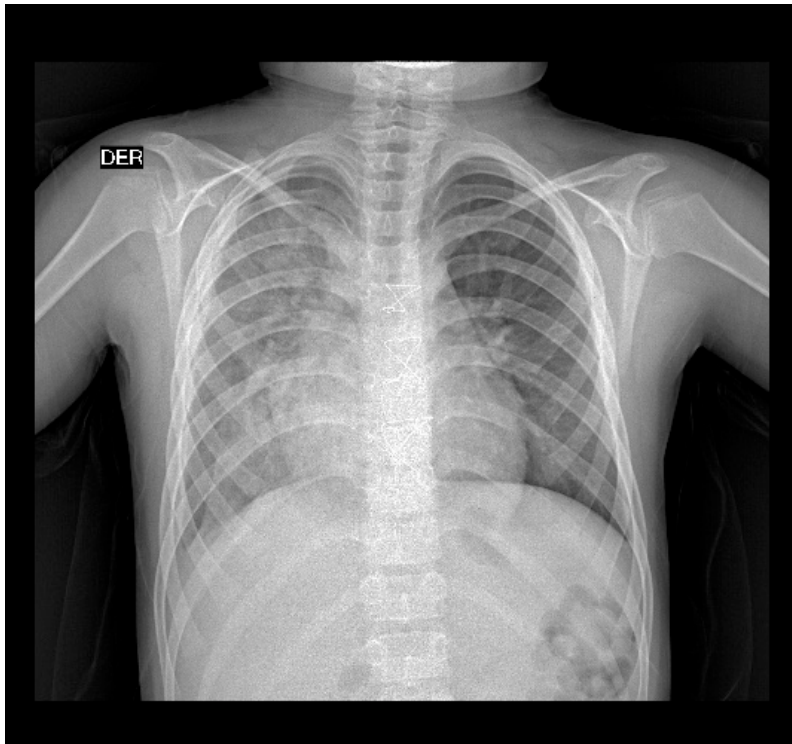
- Breve presentación del docente y de las actividades que se van a realizar en el curso de diagnóstico por imágenes en la parte práctica.
- Presentación de cada uno de los estudiantes y de sus respectivas expectativas sobre el curso de diagnóstico por imágenes en la parte práctica.
- Breve resumen de los principales métodos de diagnóstico por imágenes y de sus principales usos.
- Revisión de cada una de las modalidades de diagnóstico por imágenes por medio de la presentación de imágenes representativas.
- Los estudiantes deben observar detenidamente cada una de las imágenes y responder las preguntas.

III. Procedimientos

Radiografía:

Figura 1:

Radiografía de tórax



Fuente: Adaptado de la base de datos del Hospital Ramiro Prialé Prialé, por Mascaró F. 2021.

¿Qué estudio de diagnóstico por imágenes es?

¿Cuál es el tipo de radiación que usa para su formación?

¿Quién descubrió este tipo de radiación y cómo?

¿Qué estructuras anatómicas se pueden evaluar mediante este método de diagnóstico por imágenes?

¿Cuáles son las principales partes para su obtención?

Menciona sus principales ventajas.

Menciona sus principales desventajas.

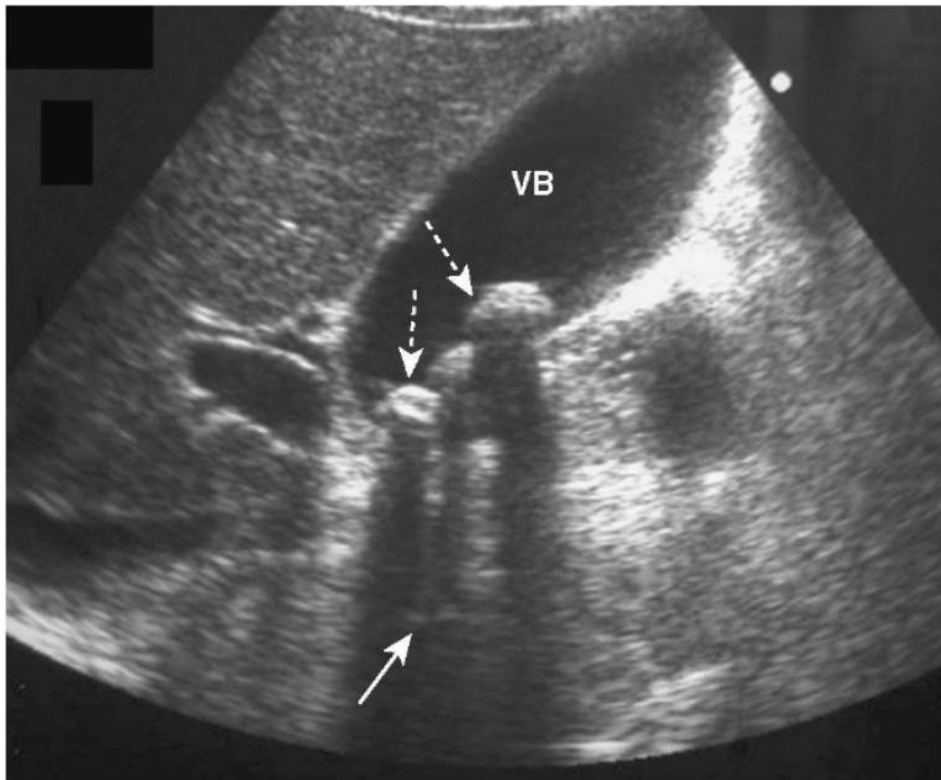
¿Cómo se clasifican los efectos biológicos de este tipo de radiación?

¿Qué los efectos biológicos de la radiación conoces?

Ecografía:

Figura 2:

Ecografía de abdomen superior



Fuente: Tomado de radiología básica: Aspectos fundamentales (p. 195), por W. Hering, 2016, Elsevier.

¿Qué estudio de diagnóstico por imágenes es?

¿ Usa radiación ionizante para su formación?

¿Qué estructuras anatómicas se pueden evaluar mediante este método de diagnóstico por imágenes?

¿Cuáles son las principales partes para su obtención?

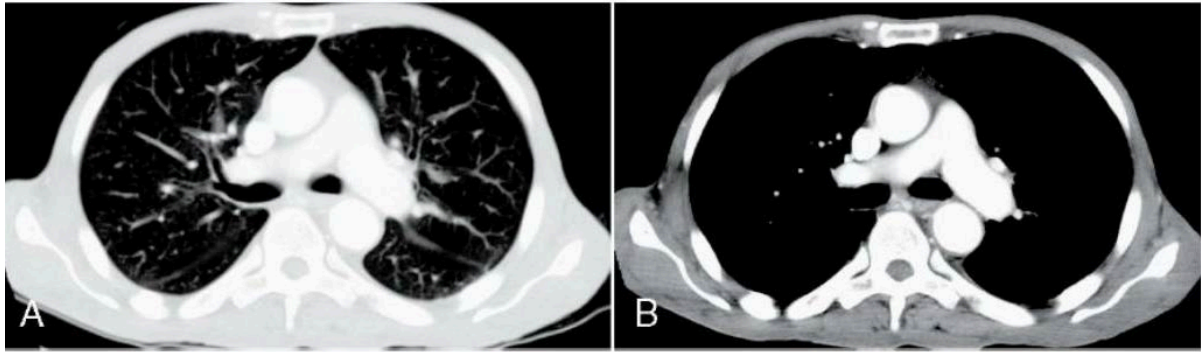
Menciona sus principales ventajas.

Menciona sus principales desventajas.

Tomografía:

Figura 3:

Tomografía de tórax



Fuente: Tomado de radiología básica: Aspectos fundamentales (p. 100), por W. Hering, 2016, Elsevier.

¿Qué estudio de diagnóstico por imágenes es?

¿Cuál es el tipo de radiación que usa para su formación?

¿Qué estructuras anatómicas se pueden evaluar mediante este método de diagnóstico por imágenes?

¿Cuáles son las principales partes para su obtención?

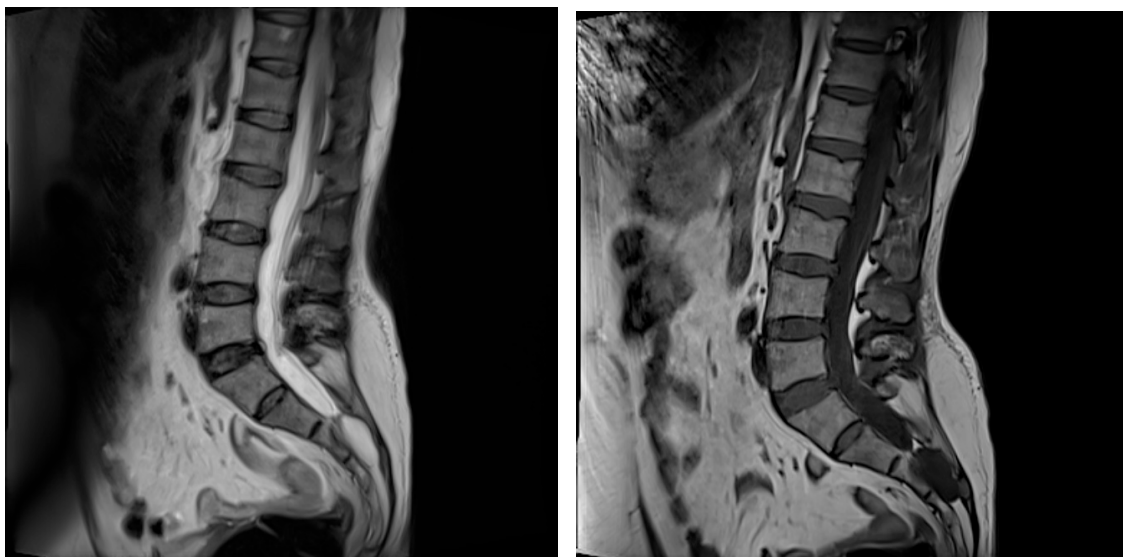
Menciona sus principales ventajas.

Menciona sus principales desventajas.

Resonancia magnética:

Figura 4:

Resonancia magnética de columna lumbar





Fuente: Adaptado de la base de datos de la Clínica San Carlos, por Mascaró F. 2021.

¿Qué estudio de diagnóstico por imágenes es?

¿Cuál es el tipo de radiación que usa para su formación?

Explique brevemente como se forman las imágenes a través de este método de diagnóstico.

¿Qué estructuras anatómicas se pueden evaluar mediante este método de diagnóstico por imágenes?

Menciona sus principales ventajas.

Menciona sus principales desventajas.



Primera unidad
Semana 2 – Sesión 2

Reconocer la terminología en las modalidades de diagnóstico por imágenes

Sección :	Apellidos :
Docente :	Nombres :
Unidad : Unidad 1	Fecha:/...../..... Duración: 240 min

Instrucciones: revisar la clase teórica para poder responder las diferentes preguntas sobre los métodos de diagnóstico por imágenes realizadas por el docente de turno.

I. Propósito: Al final de la sesión de clase el estudiante será capaz de expresar los hallazgos normales y patológicos para cada métodos de diagnóstico por imágenes.

II. Descripción de la actividad a realizar

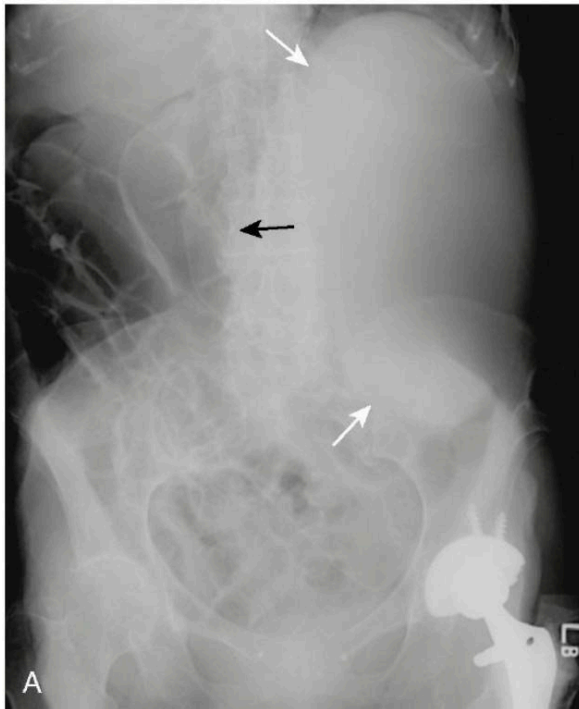
- Breve resumen de la terminología que se usa en cada método de diagnóstico por imágenes.
- Revisión de cada una de la terminología en las modalidades de diagnóstico por imágenes por medio de la presentación de imágenes representativas.
- Los estudiantes deben observar detenidamente cada una de las imágenes y responder las preguntas.

III. Procedimientos

Radiografía:

Figura 5:

Radiografía de abdomen



Fuente: Tomado de radiología básica: Aspectos fundamentales (p. 136), por W. Hering, 2016, Elsevier.

¿Qué estudio de diagnóstico por imágenes es?

¿Qué estructuras anatómicas se pueden evaluar mediante este método de diagnóstico por imágenes?

¿Qué densidades puedes encontrar?

¿Cómo se mencionan los hallazgos en este estudio?

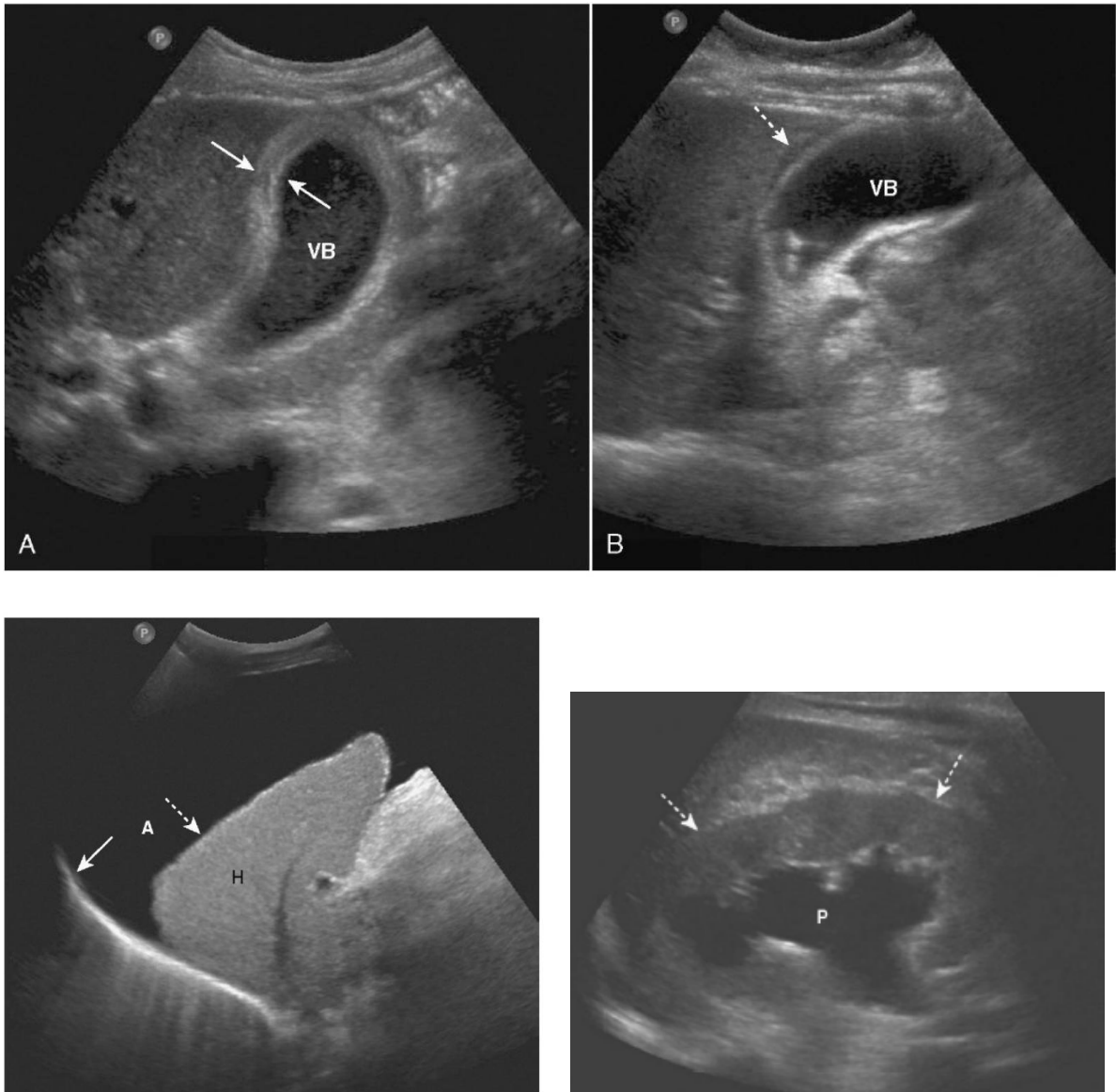
¿Observan alguna imagen de densidad metálica?

¿Observan alguna imagen de densidad grasa?

Ecografía:

Figura 6:

Ecografía de abdomen superior y renal



Fuente: Tomado de radiología básica: Aspectos fundamentales (p. 197 y 203), por W. Hering, 2016, Elsevier.

¿Qué estudio de diagnóstico por imágenes es?

¿Qué estructuras anatómicas se pueden evaluar mediante este método de diagnóstico por imágenes?

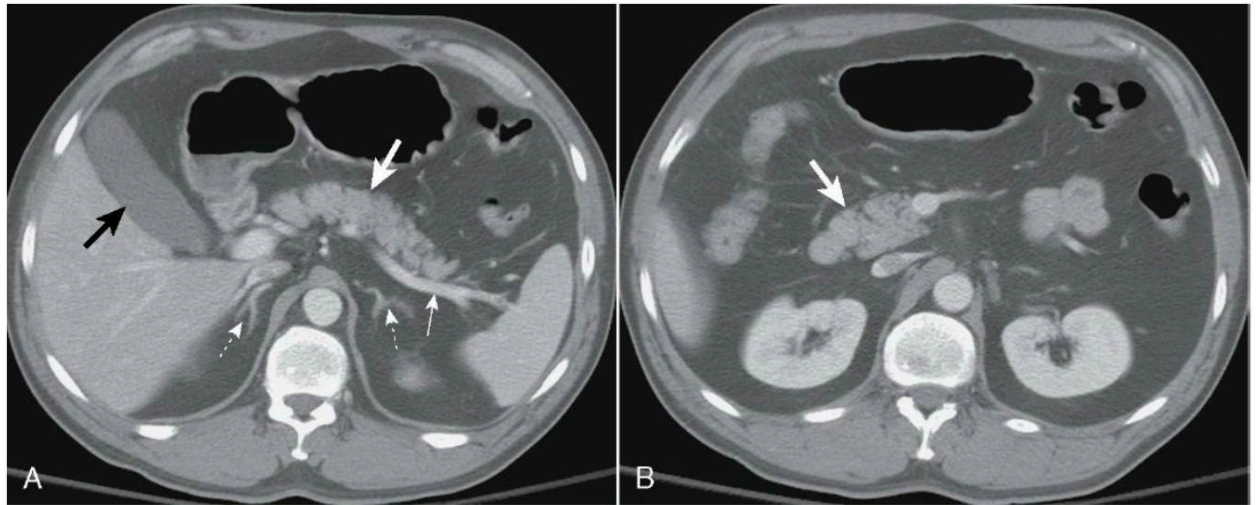
¿Qué ecogenicidades puedes encontrar?

¿Observan alguna o algunas imagen anecogénica?

Tomografía:

Figura 7:

Tomografía de abdomen



Fuente: Tomado de radiología básica: Aspectos fundamentales (p. 106), por W. Hering, 2016, Elsevier.

¿Qué estudio de diagnóstico por imágenes es?

¿Qué estructuras anatómicas se pueden evaluar mediante este método de diagnóstico por imágenes?

¿Qué ventana tomográfica es?

¿Qué otras ventanas tomográficas conoce?

¿Qué densidades puedes encontrar?

¿Cómo se mencionan los hallazgos en este estudio?

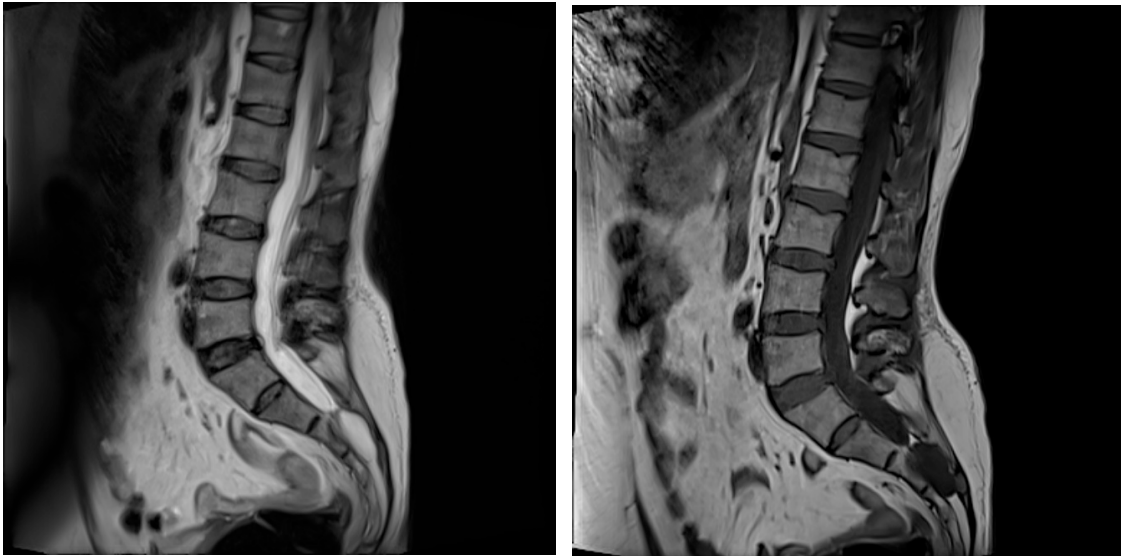
¿Observan alguna imagen de atenuación líquida?

¿Observan alguna imagen de atenuación grasa?

Resonancia magnética:

Figura 8:

Resonancia magnética de columna lumbar



Fuente: Adaptado de la base de datos de la Clínica San Carlos, por Mascaró F. 2021.

¿Qué estudio de diagnóstico por imágenes es?

¿Qué estructuras anatómicas se pueden evaluar mediante este método de diagnóstico por imágenes?

¿Cómo se mencionan los hallazgos en este estudio?



Primera unidad

Semana 3 – Sesión 2

Identificar la anatomía radiológica del tórax

Sección :	Apellidos :
Docente :	Nombres :
Unidad : Unidad 1	Fecha:/...../..... Duración: 240 min

Instrucciones: revisar la clase teórica para poder responder las diferentes preguntas sobre la anatomía radiológica del tórax realizadas por el docente de turno.

I. Propósito: Al final de la sesión de clase el estudiante será capaz de identificar las principales estructuras anatómicas en un estudio radiográfico y tomográfico de tórax.

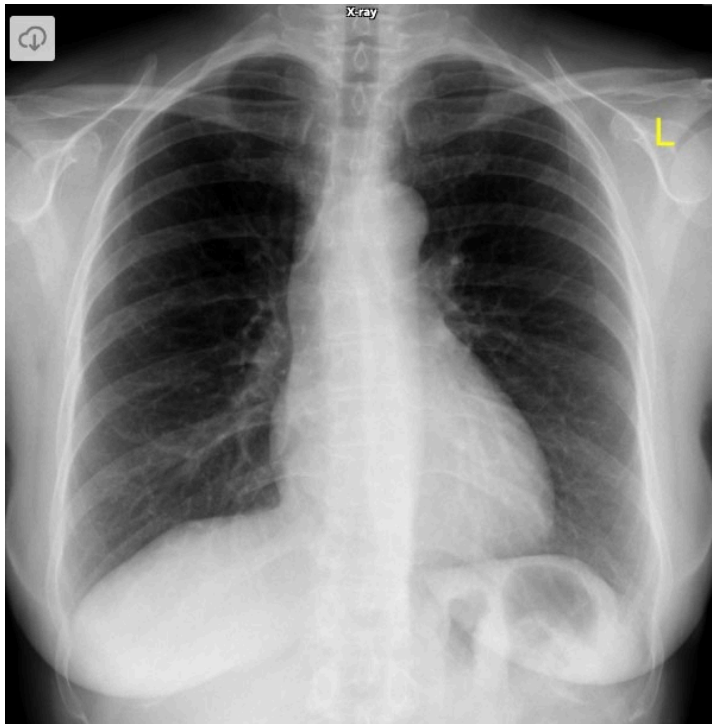
II. Descripción de la actividad a realizar

- Breve resumen de la anatomía en los métodos de diagnóstico por imágenes de tórax y de tomografía.
- Revisión de cada una de la anatomía en las modalidades de diagnóstico por imágenes de radiografía y de tomografía por medio de la presentación de imágenes representativas.
- Los estudiantes deben observar detenidamente cada una de las imágenes y responder las preguntas.

III. Procedimientos

Figura 9:

Radiografía de tórax P-A



Fuente: Tomado de Normal Chest X Ray, por H. Knipe, 2012, Radiopaedia.

¿Qué estudio de diagnóstico por imágenes es?

¿Qué proyección es?

¿Cumple con los parámetros de una buena radiografía de tórax?

Contraste:

Simetría:

Inspiración máxima:

Centraje:

Penetración:

¿Por qué es importante que se cumplan con estos parámetros?

Contraste:

Simetría:

Inspiración máxima:

Centraje:

Penetración:

¿Qué estructuras anatómicas logras reconocer?

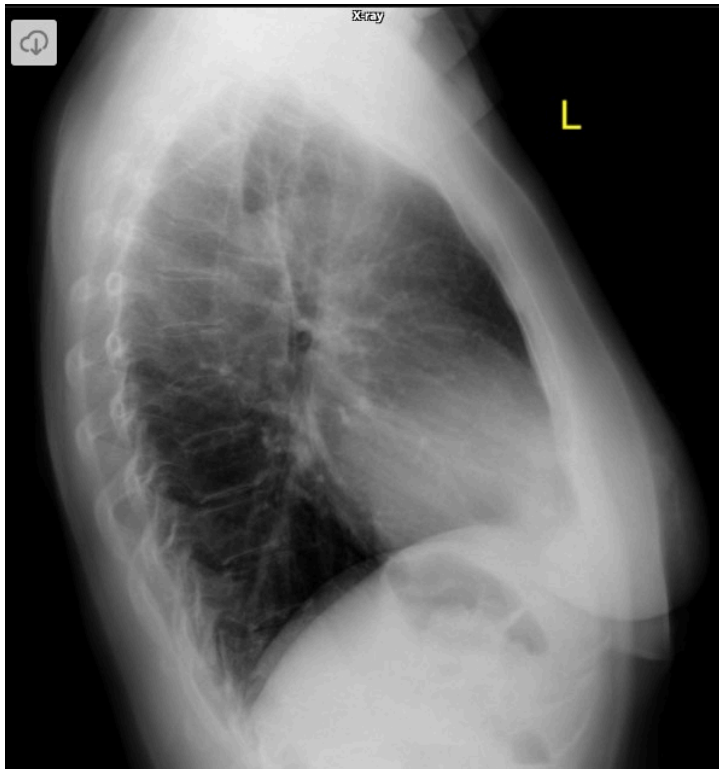


¿Cuál es el índice cardiotorácico?

¿Observan alguna imagen de densidad grasa?

Figura 10:

Radiografía de tórax lateral izquierda



Fuente: Tomado de Normal Chest X Ray, por H. Knipe, 2012, Radiopaedia.

¿Qué estudio de diagnóstico por imágenes es?

¿Qué proyección es?

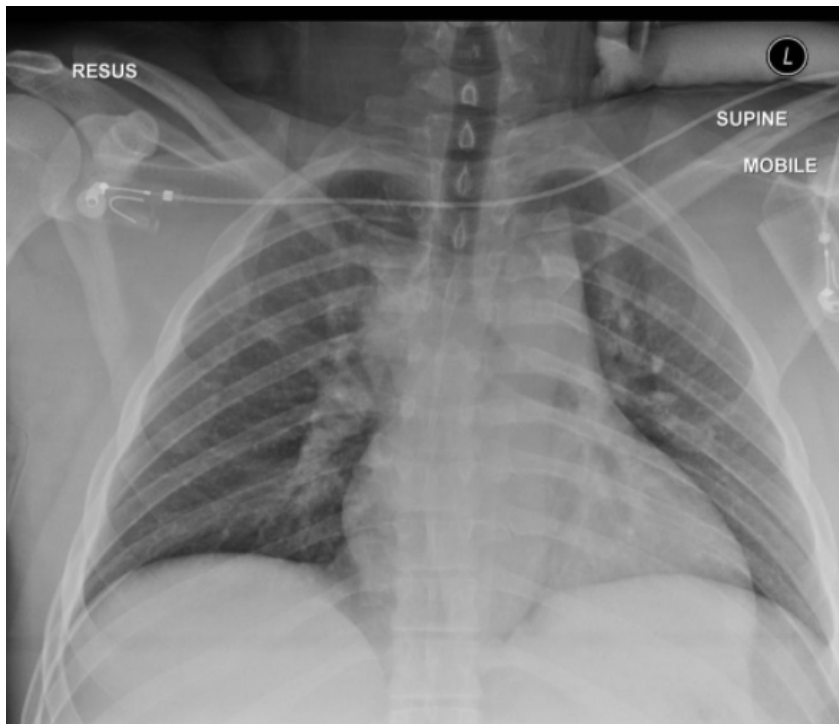
¿Por qué es una radiografía lateral de tórax?

¿Cuándo solicitar una radiografía lateral?

¿Qué condiciones debe cumplir una radiografía lateral para ser considerada normal?

Figura 11:

Radiografía de tórax A-P



Fuente: Tomado de Differences in PA vs AP projection on a chest radiograph, por Y. Kuok, 2015, Radiopaedia.

¿Qué estudio de diagnóstico por imágenes es?

¿Qué proyección es?

¿Por qué es una radiografía de tórax A-P?

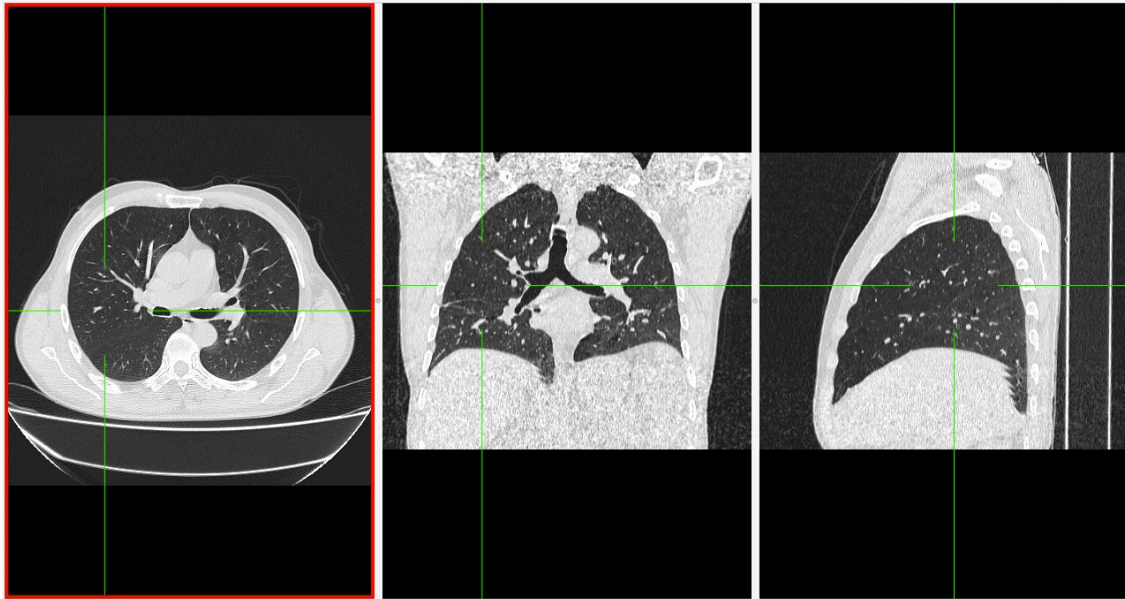
¿Cuándo solicitar una radiografía de tórax A-P?

¿Se puede evaluar cardiomegalia en una radiografía de tórax A-P? Si o No ¿Por qué?

¿Qué es la magnificación?

Figura 12:

Tomografía de tórax normal en ventana parenquimal del lóbulo derecho.



Fuente: Adaptado de la base de datos de la Clínica Ortega, por Mascaró F. 2021.

¿Qué estudio de diagnóstico por imágenes es?

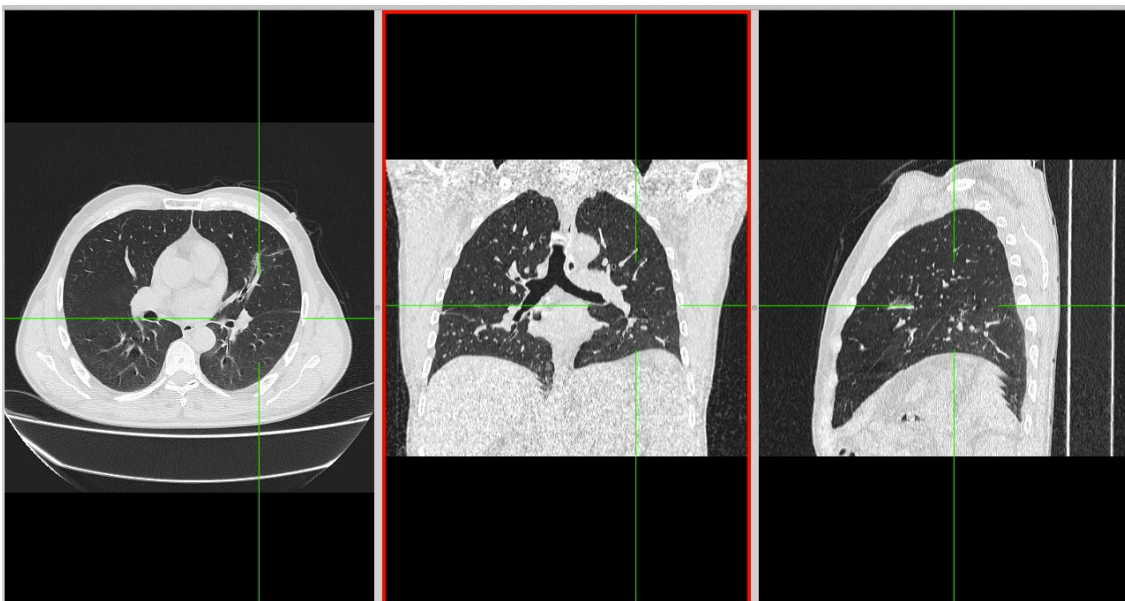
¿Qué ventana es? ¿Por qué?

¿Qué otras ventanas tomográficas conoce?

Mencione los lóbulos y segmentos que se observan en el presente estudio.

Figura 13:

Tomografía de tórax normal en ventana parenquimal del lóbulo izquierdo.



Fuente: Adaptado de la base de datos de la Clínica Ortega, por Mascaró F. 2021.



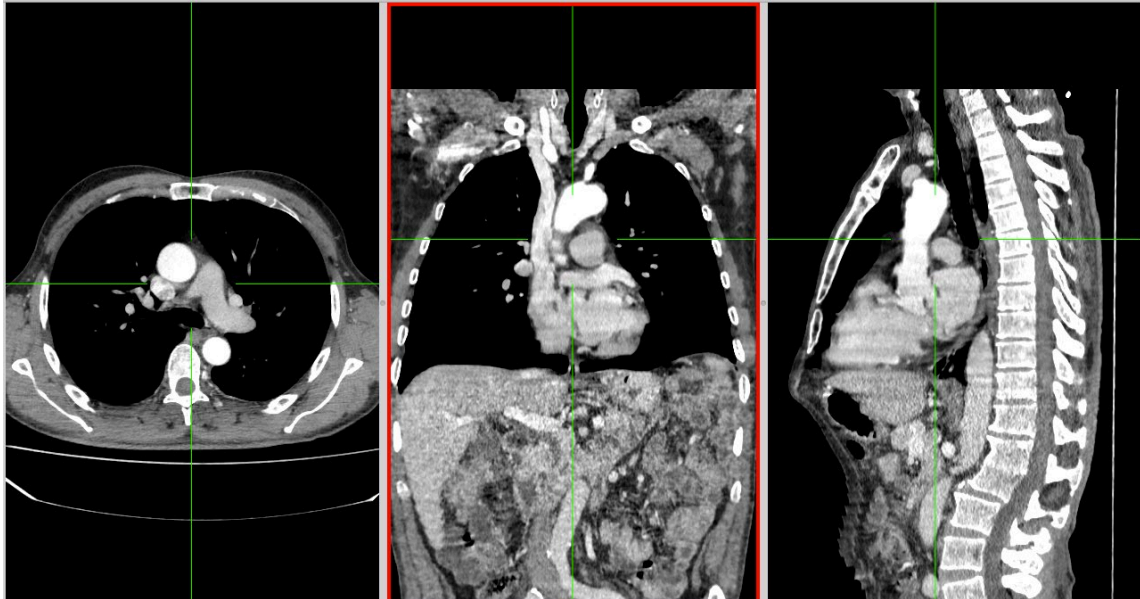
¿Qué estudio de diagnóstico por imágenes es?

¿Qué ventana es?

Mencione los lóbulos y segmentos que se observan en el presente estudio.

Figura 14:

Tomografía de tórax normal en ventana mediastinal.



Fuente: Adaptado de la base de datos de la Clínica Ortega, por Mascaró F. 2021.

¿Qué estudio de diagnóstico por imágenes es?

¿Qué ventana es?

Mencione las estructuras anatómicas que se observan en el presente estudio.



Primera unidad
Semana 4 – Sesión 2
Casos clínicos de enfermedad del espacio aereo

Sección :	Apellidos :
Docente :	Nombres :
Unidad : Unidad 1	Fecha:/...../..... Duración: 240 min

Instrucciones: revisar la clase teórica para poder responder los casos clínicos de la enfermedad del espacio aéreo identificando sus principales patrones radiológicos.

I. Propósito: Al final de la sesión de clase el estudiante será capaz de identificar los patrones de la enfermedad del espacio aéreo y de diagnosticarla a través de un estudio radiográfico y tomográfico de tórax.

II. Descripción de la actividad a realizar

- Breve resumen de la enfermedad del espacio aéreo en los métodos de diagnóstico por imágenes de tórax y de tomografía.
- Por grupos deberán descargar y debatir los casos clínicos presentados para identificar los patrones radiológicos y su diagnóstico.
- Los estudiantes deben observar detenidamente cada una de las imágenes y responder las preguntas.

III. Procedimientos

Descargar los programas para visualizar las imágenes:

- Radiant para sistema operativo Windows.
- Horos para sistema operativo Macintosh.

Revisar el link y descargar las imágenes respectivas: Semana 3, Sesión 2.

<https://drive.google.com/drive/u/1/folders/10KR5XABHWdiEQX8wqFu4lQY01wgH7uqh>



Abrir las imágenes a través de los programas Radiant y/o Horos y revisar con detenimiento las imágenes del scout tomográfico y de la tomografía en las ventanas parenquimal y mediastinal.

Mencionar y describir los patrones radiológicos encontrados en el scout de tomografía y en el estudio tomográfico.

Diagnóstico presuntivo.

Resolver dudas de los estudiantes.



Segunda unidad

Semana 1 – Sesión 2

Casos clínicos de enfermedad pulmonar intersticial

Sección :	Apellidos :
Docente :	Nombres :
Unidad : Unidad 2	Fecha:/...../..... Duración: 240 min

Instrucciones: revisar la clase teórica para poder responder los casos clínicos de la enfermedad pulmonar intersticial identificando sus principales patrones radiológicos.

I. Propósito: Al final de la sesión de clase el estudiante será capaz de identificar los patrones de la enfermedad pulmonar intersticial y de diagnosticarla a través de un estudio radiográfico y tomográfico de tórax.

II. Descripción de la actividad a realizar

- Breve resumen de la enfermedad del pulmonar intersticial en los métodos de diagnóstico por imágenes de tórax y de tomografía.
- Por grupos deberán descargar y debatir los casos clínicos presentados para identificar los patrones radiológicos y su diagnóstico.
- Los estudiantes deben observar detenidamente cada una de las imágenes y responder las preguntas.

III. Procedimientos

Descargar los programas para visualizar las imágenes:

- Radiant para sistema operativo Windows.
- Horos para sistema operativo Macintosh.

Revisar el link y descargar las imágenes respectivas: Semana 3, Sesión 2.

<https://drive.google.com/drive/u/1/folders/10KR5XABHWdiEQX8wqFu4lQY01wgH7uah>



Abrir las imágenes a través de los programas Radiant y/o Horos y revisar con detenimiento las imágenes del scout tomográfico y de la tomografía en la ventana parenquimal.

Mencionar y describir los patrones radiológicos encontrados en el scout de tomografía y en el estudio tomográfico.

Diagnóstico presuntivo.

Resolver dudas de los estudiantes.



Segunda unidad
Semana 2 – Sesión 2
Casos clínicos de enfermedad pleural

Sección :	Apellidos :
Docente :	Nombres :
Unidad : Unidad 2	Fecha:/...../..... Duración: 240 min

Instrucciones: revisar la clase teórica para poder responder los casos clínicos de la enfermedad pleural identificando sus principales patrones radiológicos.

I. Propósito: Al final de la sesión de clase el estudiante será capaz de identificar los patrones de la enfermedad pleural y de diagnosticarla a través de un estudio radiográfico y tomográfico de tórax.

II. Descripción de la actividad a realizar

- Breve resumen de la enfermedad pleural en los métodos de diagnóstico por imágenes de tórax y de tomografía.
- Por grupos deberán descargar y debatir los casos clínicos presentados para identificar los patrones radiológicos y su diagnóstico.
- Los estudiantes deben observar detenidamente cada una de las imágenes y responder las preguntas.

III. Procedimientos

Descargar los programas para visualizar las imágenes:

- Radiant para sistema operativo Windows.
- Horos para sistema operativo Macintosh.

Revisar el link y descargar las imágenes respectivas: Semana 3, Sesión 2.

<https://drive.google.com/drive/u/1/folders/10KR5XABHWdiEQX8wqFu4lQY01wgH7uah>



Abrir las imágenes a través de los programas Radiant y/o Horos y revisar con detenimiento las imágenes del scout tomográfico y de la tomografía en las ventanas parenquimal y mediastinal.

Mencionar y describir los patrones radiológicos encontrados en el scout de tomografía y en el estudio tomográfico.

Diagnóstico presuntivo.

Resolver dudas de los estudiantes.



Segunda unidad
Semana 3 – Sesión 2
Revisión de imágenes del glosario de Fleischner

Sección :	Apellidos :
Docente :	Nombres :
Unidad : Unidad 2	Fecha:/...../..... Duración: 240 min

Instrucciones: revisar la clase teórica para poder identificar las diferentes imágenes del glosario de Fleischner presentadas por el docente.

I. Propósito: Al final de la sesión de clase el estudiante será capaz de identificar las diferentes imágenes del glosario de Fleischner.

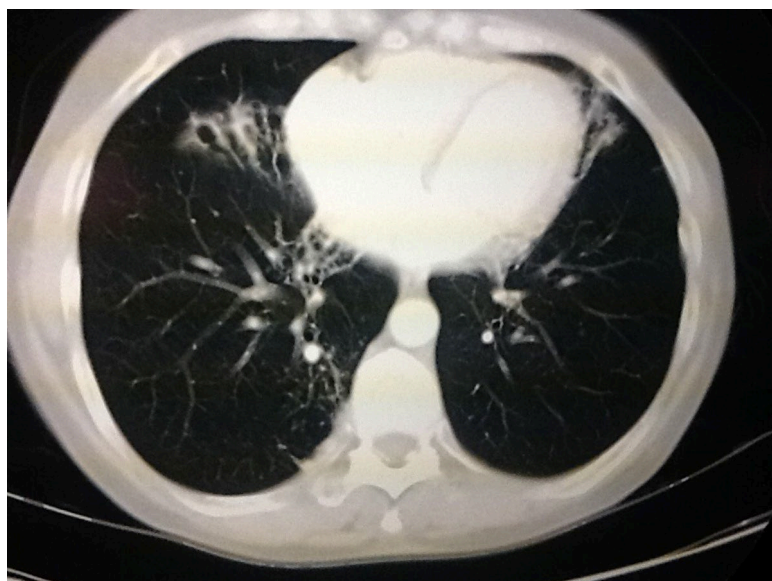
II. Descripción de la actividad a realizar

- Breve resumen de los principales hallazgos del glosario de Fleischner.
- Por grupos deberán debatir las imágenes presentados del glosario de Fleischner.
- Los estudiantes deben observar detenidamente cada una de las imágenes y responder las preguntas.

III. Procedimientos

Figura 15:

Bronquiectasias



Fuente: Tomado de Glosario terminológico en patología torácica (p. 18), V. Rueda y col., 2012, SERAM.

Describe el estudio radiológico.

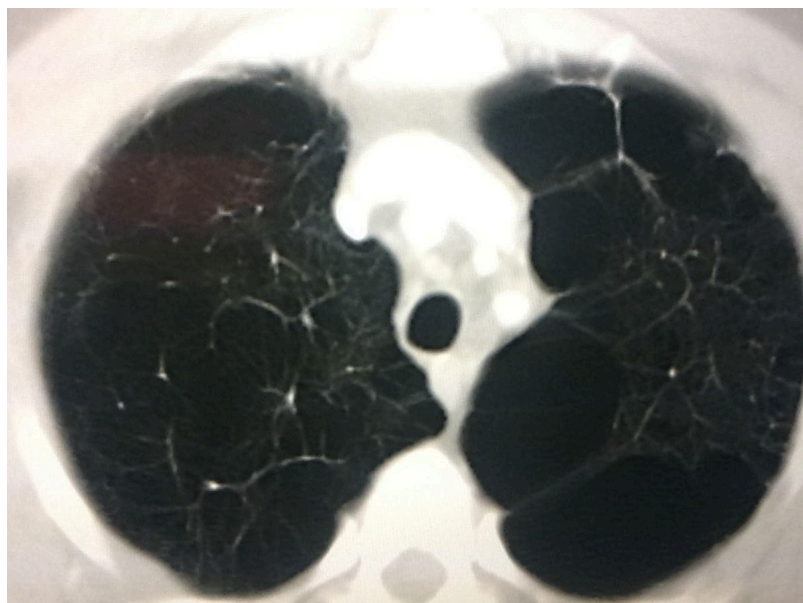
Mencione los hallazgos.

¿Cuál es el nombre del signo radiológico?

Mencione al menos dos diagnósticos diferenciales del presente hallazgo.

Figura 16:

Bullas



Fuente: Tomado de Glosario terminológico en patología torácica (p. 20), V. Rueda y col., 2012, SERAM.

Describe el estudio radiológico.

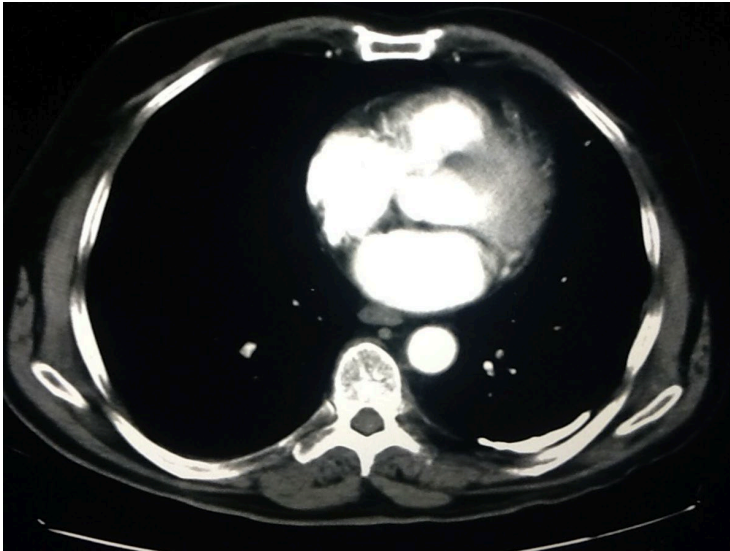
Mencione los hallazgos.

¿Cuál es el nombre del signo radiológico?

Mencione al menos dos diagnósticos diferenciales del presente hallazgo.

Figura 17:

Placa pleural calcificada



Fuente: Tomado de Glosario terminológico en patología torácica (p. 22), V. Rueda y col, 2012, SERAM.

Describe el estudio radiológico.

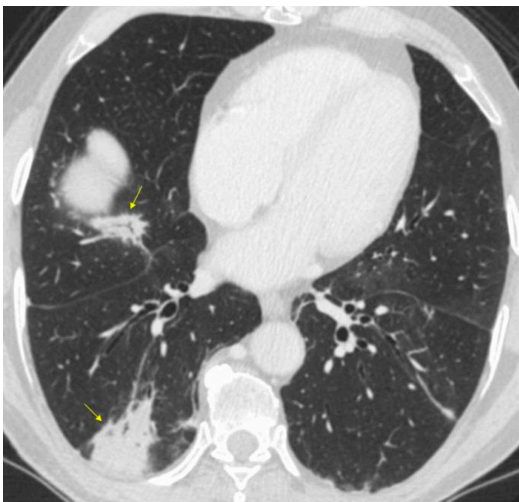
Mencione los hallazgos.

¿Cuál es el nombre del signo radiológico?

Mencione al menos dos diagnósticos diferenciales del presente hallazgo.

Figura 18:

Consolidación



Fuente: Tomado de Glosario de términos en la imagen torácica y su correlación clínico radiológica. Lo que el radiólogo debe saber (p. 33), por A. Moreno y col., 2012. SERAM.



Describe el estudio radiológico.

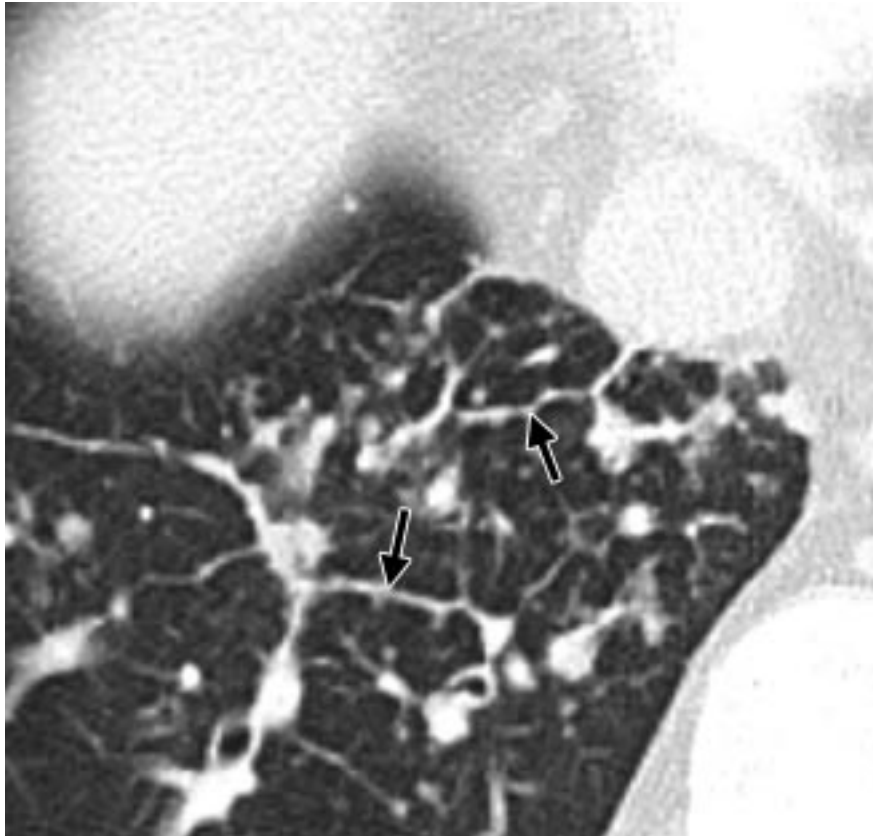
Mencione los hallazgos.

¿Cuál es el nombre del signo radiológico?

Mencione al menos dos diagnósticos diferenciales del presente hallazgo.

Figura 19:

Signo del septum arrosariado



Fuente: Tomado de Fleischner Society: Glossary of Terms for Thoracic Imaging (p. 702), por D. M. Hansell y col., 2008. Radiology.

Describe el estudio radiológico.

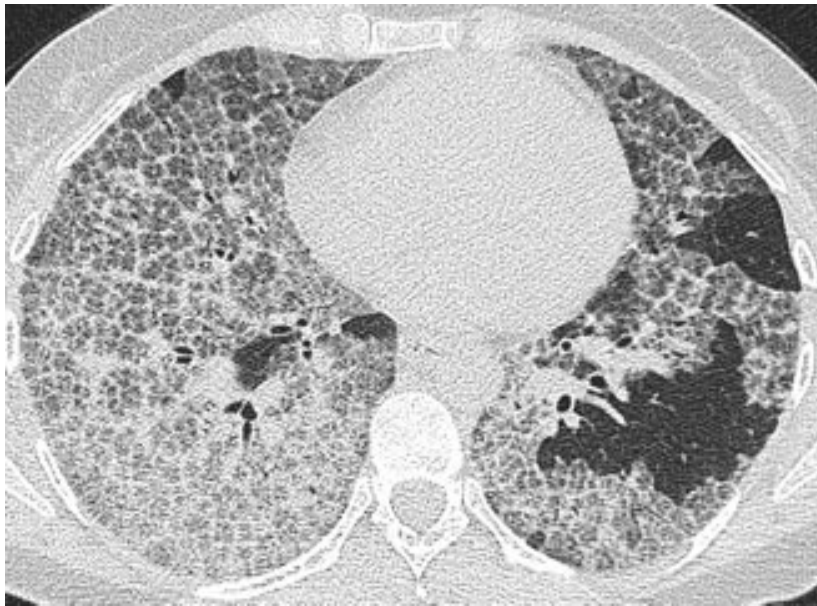
Mencione los hallazgos.

¿Cuál es el nombre del signo radiológico?

Mencione al menos dos diagnósticos diferenciales del presente hallazgo.

Figura 20:

Patrón de empedrado loco



Fuente: Tomado de Fleischner Society: Glossary of Terms for Thoracic Imaging (p. 703), por D. M. Hansell y col., 2008. Radiology.

Describe el estudio radiológico.

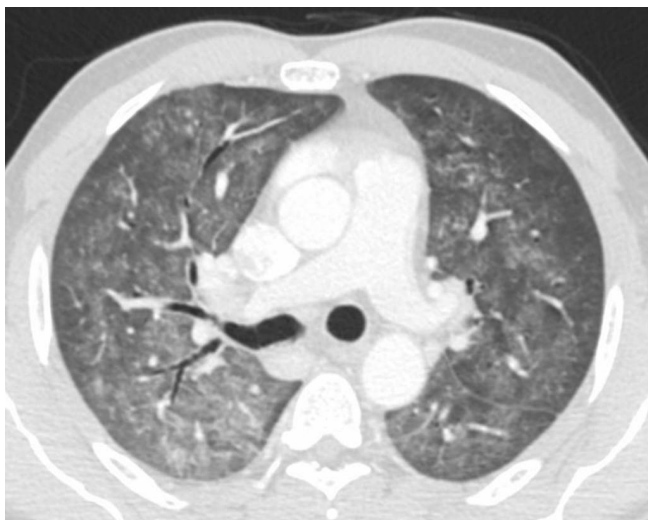
Mencione los hallazgos.

¿Cuál es el nombre del signo radiológico?

Mencione al menos dos diagnósticos diferenciales del presente hallazgo.

Figura 21:

Patrón de vidrio deslustrado



Fuente: Tomado de Glosario de términos en la imagen torácica y su correlación clínico radiológica. Lo que el radiólogo debe saber (p. 56), por A. Moreno y col., 2012. SERAM.

Describe el estudio radiológico.

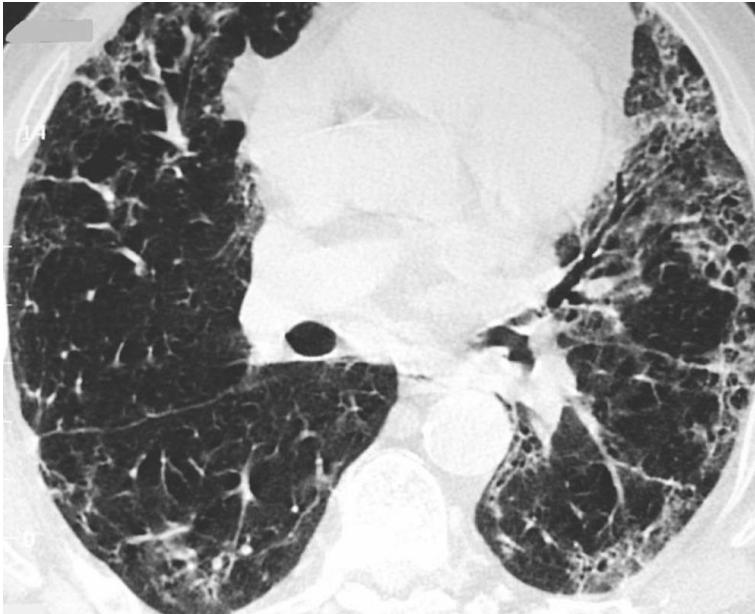
Mencione los hallazgos.

¿Cuál es el nombre del signo radiológico?

Mencione al menos dos diagnósticos diferenciales del presente hallazgo.

Figura 22:

Fibrosis pulmonar idiopática



Fuente: Tomado de Glosario de términos en la imagen torácica y su correlación clínico radiológica. Lo que el radiólogo debe saber (p. 60), por A. Moreno y col., 2012. SERAM.

Describe el estudio radiológico.

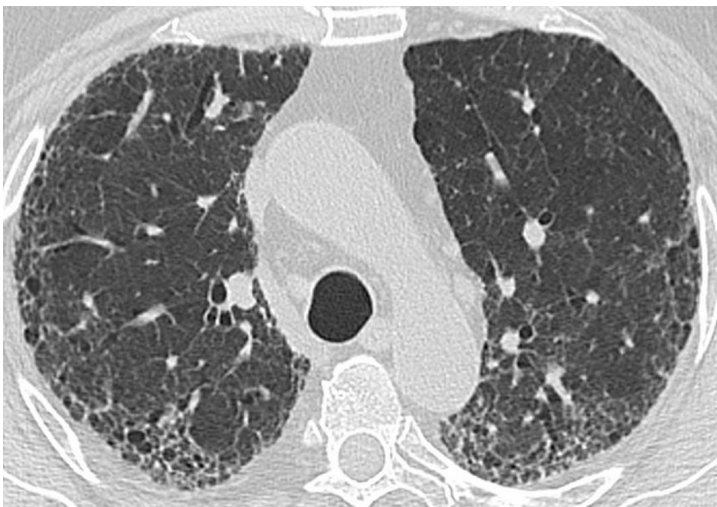Mencione los hallazgos.

¿Cuál es el nombre del signo radiológico?

Mencione al menos dos diagnósticos diferenciales del presente hallazgo.

Figura 23:

Patrón en panal de abeja



Fuente: Tomado de Glosario de términos en la imagen torácica y su correlación clínico radiológica. Lo que el radiólogo debe saber (p. 58), por A. Moreno y col., 2012. SERAM.

Describa el estudio radiológico.

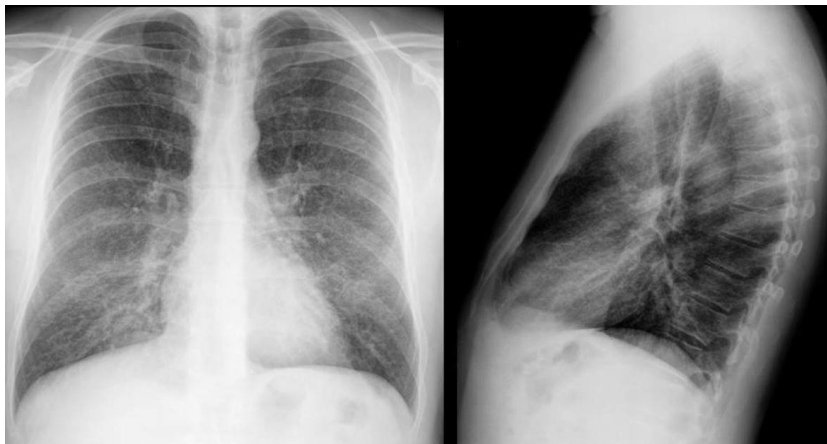
Mencione los hallazgos.

¿Cuál es el nombre del signo radiológico?

Mencione al menos dos diagnósticos diferenciales del presente hallazgo.

Figura 24:

Patrón reticulonodulillar



Fuente: Tomado de Glosario de términos en la imagen torácica y su correlación clínico radiológica. Lo que el radiólogo debe saber (p. 66), por A. Moreno y col, 2012. SERAM.

Describa el estudio radiológico.

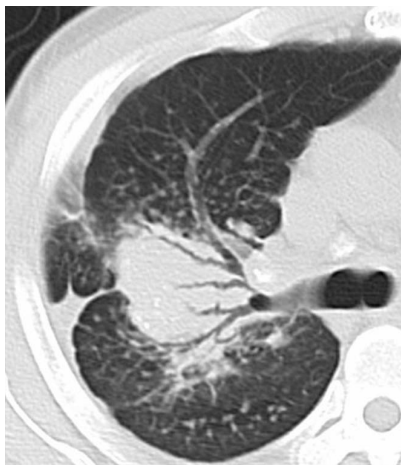Mencione los hallazgos.

¿Cuál es el nombre del signo radiológico?

Mencione al menos dos diagnósticos diferenciales del presente hallazgo.

Figura 25:

Signo del broncograma aéreo



Fuente: Tomado de Glosario de términos en la imagen torácica y su correlación clínico radiológica. Lo que el radiólogo debe saber (p. 66), por A. Moreno y col., 2012. SERAM.



Describe el estudio radiológico.

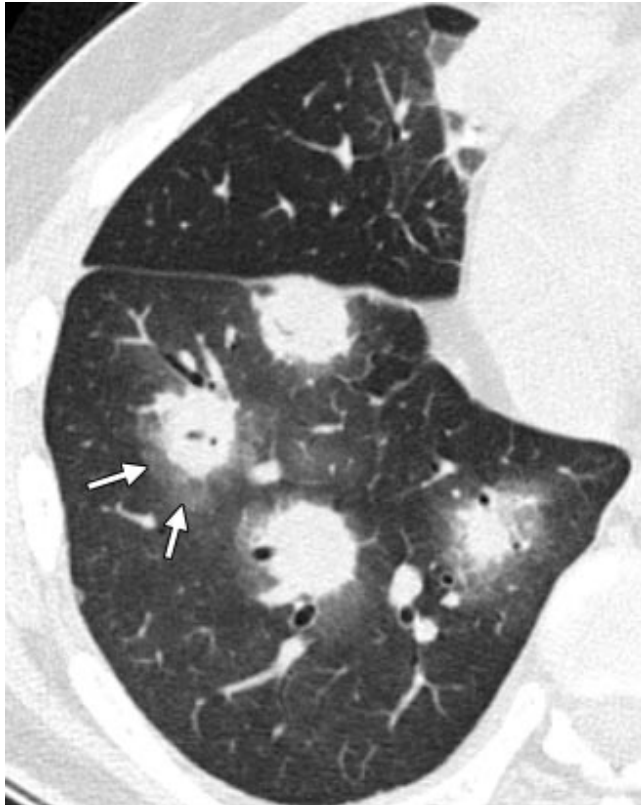
Mencione los hallazgos.

¿Cuál es el nombre del signo radiológico?

Mencione al menos dos diagnósticos diferenciales del presente hallazgo.

Figura 26:

Signo del halo



Fuente: Tomado de Fleischner Society: Glossary of Terms for Thoracic Imaging (p. 705), por D. M. Hansell y col, 2008. Radiology.

Describe el estudio radiológico.

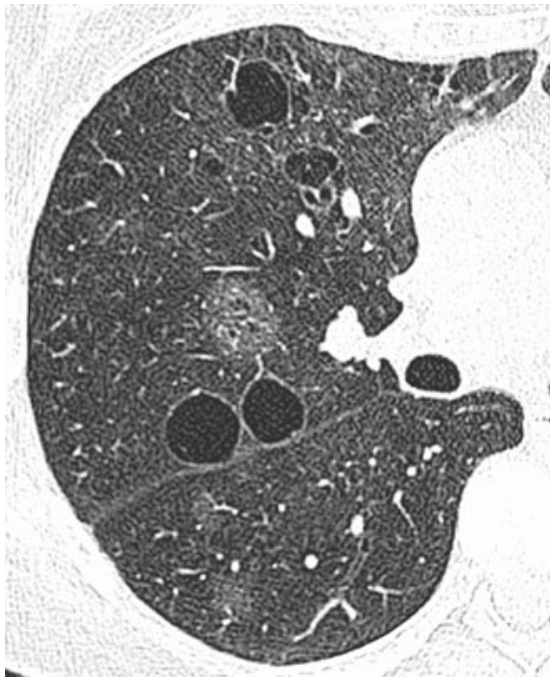
Mencione los hallazgos.

¿Cuál es el nombre del signo radiológico?

Mencione al menos dos diagnósticos diferenciales del presente hallazgo.

Figura 27:

Quistes aéreos



Fuente: Tomado de Fleischner Society: Glossary of Terms for Thoracic Imaging (p. 708), por D. M. Hansell y col., 2008. Radiology.

Describe el estudio radiológico.

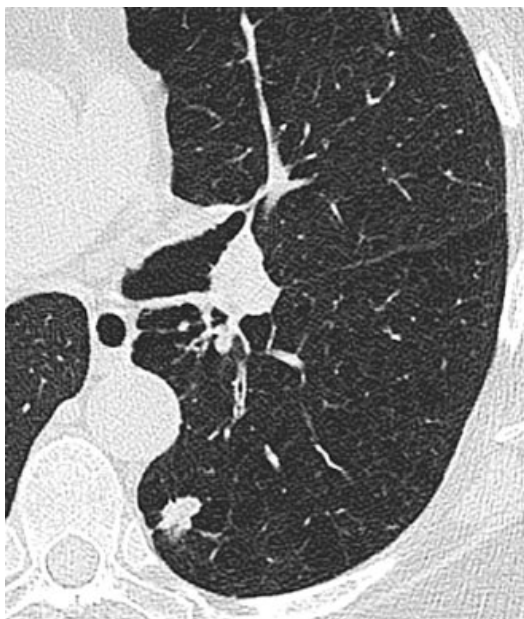Mencione los hallazgos.

¿Cuál es el nombre del signo radiológico?

Mencione al menos dos diagnósticos diferenciales del presente hallazgo.

Figura 28:

Nodulo pulmonar



Fuente: Tomado de Fleischner Society: Glossary of Terms for Thoracic Imaging (p. 710), por D. M. Hansell y col., 2008. Radiology.

Describa el estudio radiológico.

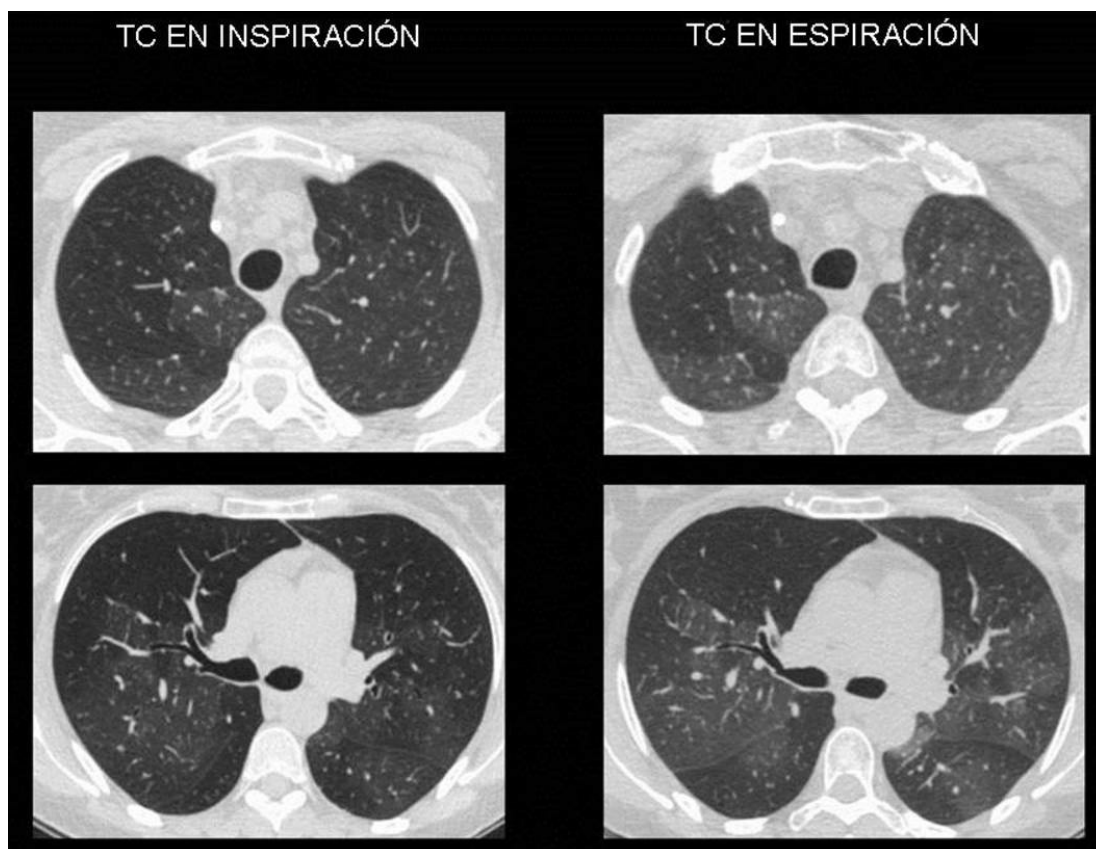
Mencione los hallazgos.

¿Cuál es el nombre del signo radiológico?

Mencione al menos dos diagnósticos diferenciales del presente hallazgo.

Figura 29:

Atrapamiento aéreo



Fuente: Tomado de Glosario de términos en la imagen torácica y su correlación clínico radiológica. Lo que el radiólogo debe saber (p. 66), por A. Moreno y col, 2012. SERAM.

Describa el estudio radiológico.

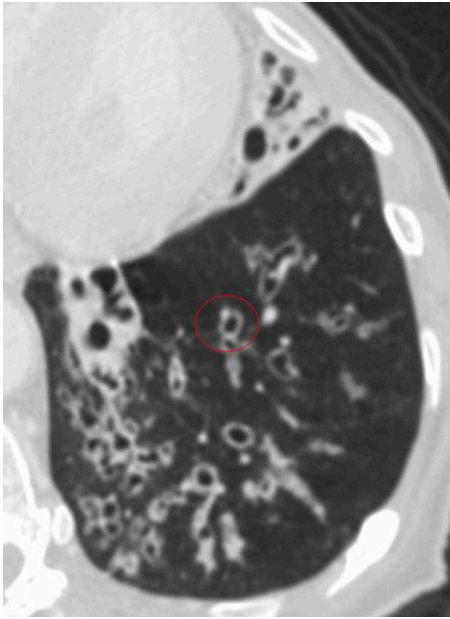
Mencione los hallazgos.

¿Cuál es el nombre del signo radiológico?

Mencione al menos dos diagnósticos diferenciales del presente hallazgo.

Figura 30:

Signo del anillo de sello



Fuente: Tomado de Glosario de términos en la imagen torácica y su correlación clínico radiológica. Lo que el radiólogo debe saber (p. 70), por A. Moreno y col., 2012. SERAM.

Describe el estudio radiológico.

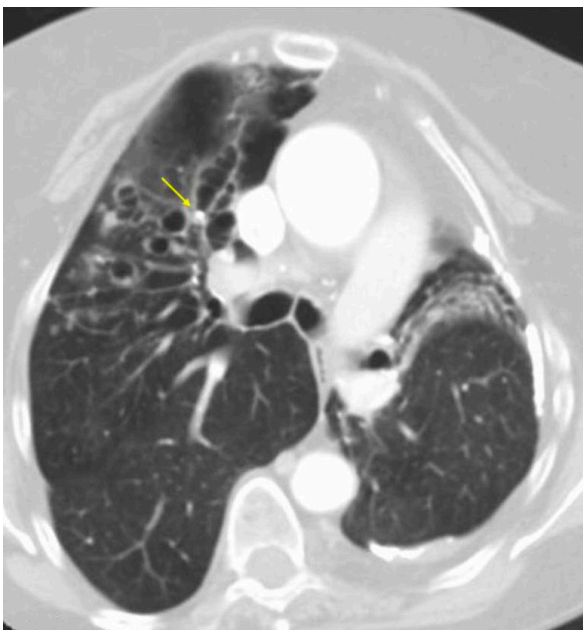
Mencione los hallazgos.

¿Cuál es el nombre del signo radiológico?

Mencione al menos dos diagnósticos diferenciales del presente hallazgo.

Figura 31:

Brocolito



Fuente: Tomado de Glosario de términos en la imagen torácica y su correlación clínico radiológica. Lo que el radiólogo debe saber (p. 76), por A. Moreno, 2012 y col.. SERAM.



Describa el estudio radiológico.

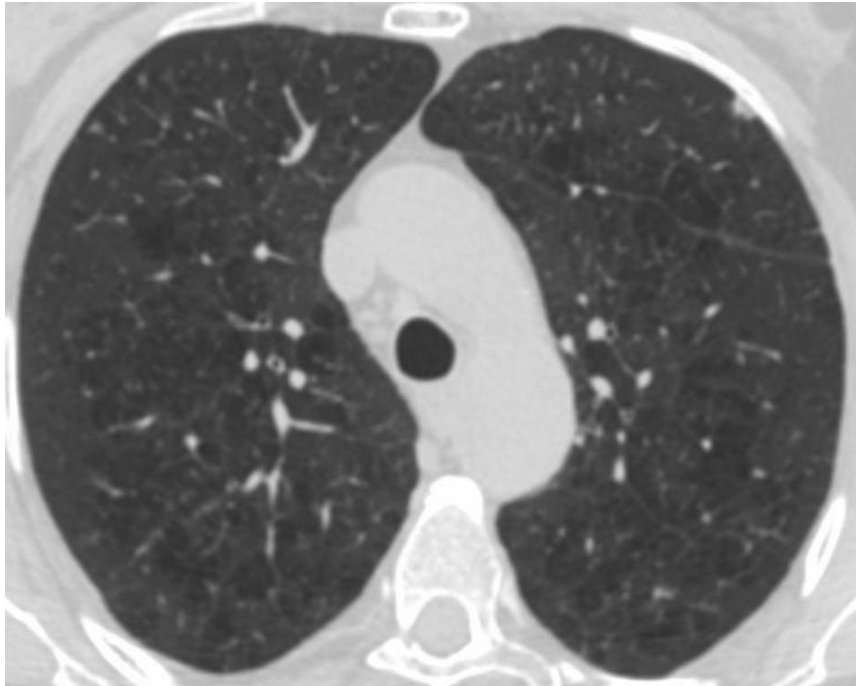
Mencione los hallazgos, principalmente el señalado con la flecha amarilla.

¿Cuál es el nombre del signo radiológico?

Mencione al menos dos diagnósticos diferenciales del presente hallazgo.

Figura 32:

Enfisema centrilobulillar



Fuente: Tomado de Glosario de términos en la imagen torácica y su correlación clínico radiológica. Lo que el radiólogo debe saber (p. 78), por A. Moreno y col, 2012. SERAM.

Describa el estudio radiológico.

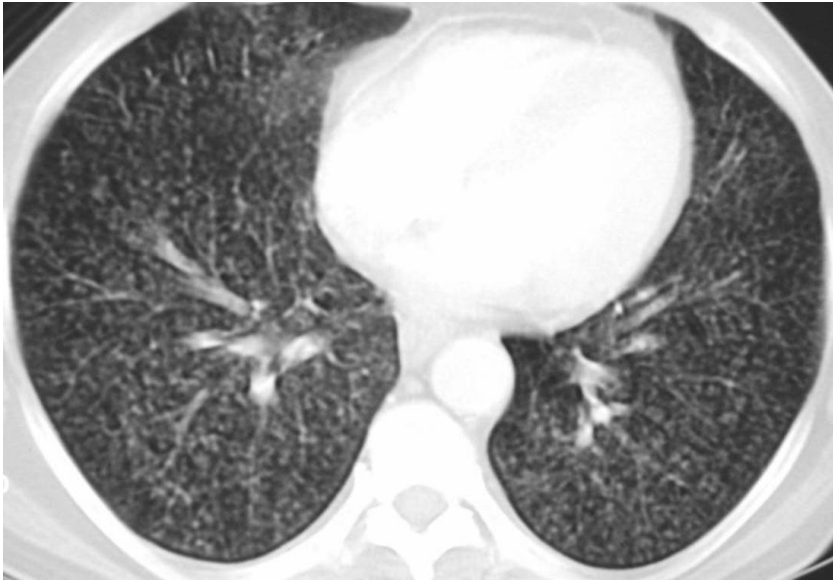Mencione los hallazgos.

¿Cuál es el nombre del signo radiológico?

Mencione al menos dos diagnósticos diferenciales del presente hallazgo.

Figura 33:

Patrón miliar



Fuente: Tomado de Glosario de términos en la imagen torácica y su correlación clínico radiológica. Lo que el radiólogo debe saber (p. 88), por A. Moreno y col., 2012. SERAM.

Describe el estudio radiológico.

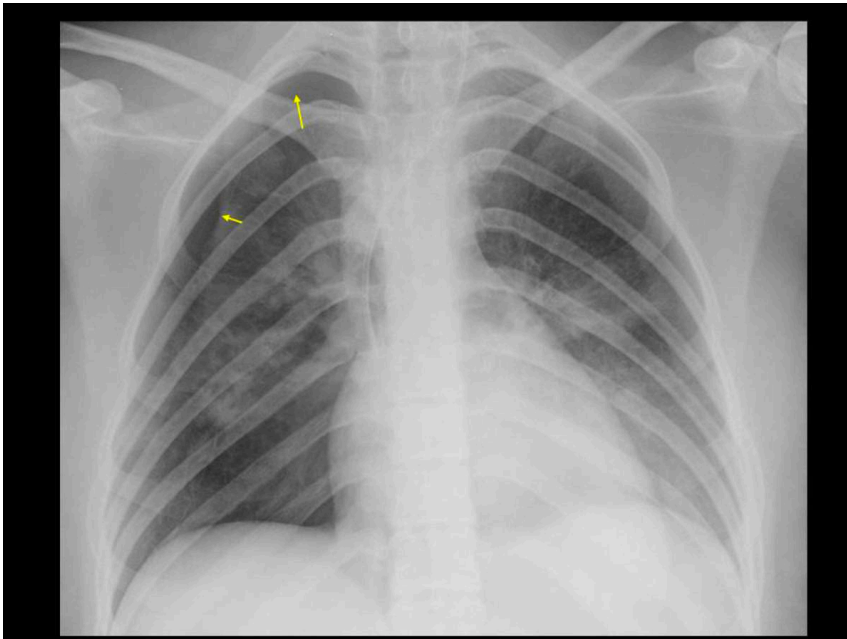
Mencione los hallazgos.

¿Cuál es el nombre del signo radiológico?

Mencione al menos dos diagnósticos diferenciales del presente hallazgo.

Figura 34:

Neumotórax



Fuente: Tomado de Glosario de términos en la imagen torácica y su correlación clínico radiológica. Lo que el radiólogo debe saber (p. 96), por A. Moreno y col., 2012. SERAM.



Describa el estudio radiológico.

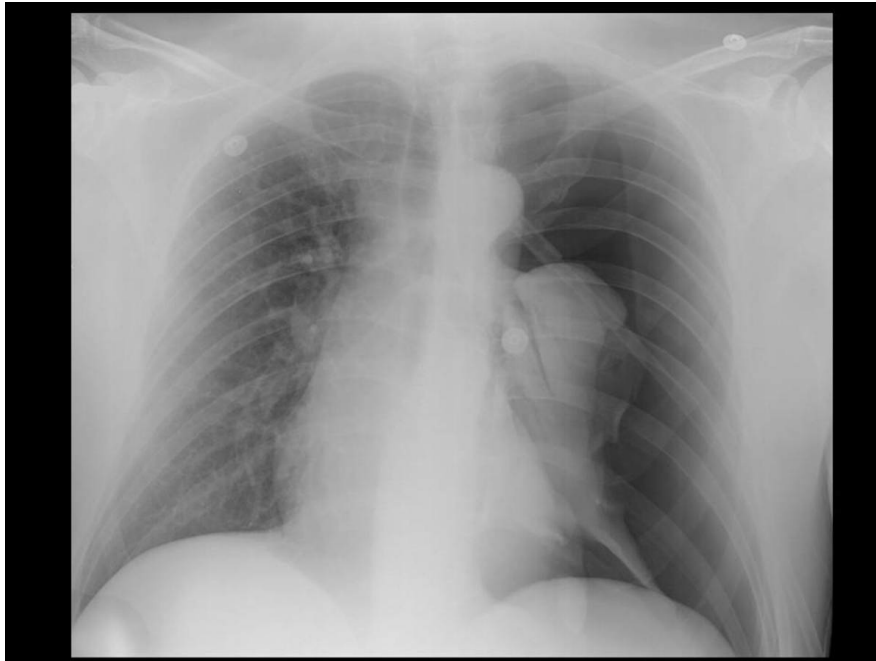
Mencione los hallazgos.

¿Cuál es el nombre del signo radiológico?

Mencione al menos dos diagnósticos diferenciales del presente hallazgo.

Figura 35:

Neumotórax a tensión



Fuente: Tomado de Glosario de términos en la imagen torácica y su correlación clínico radiológica. Lo que el radiólogo debe saber (p. 97), por A. Moreno y col., 2012. SERAM.

Describa el estudio radiológico.

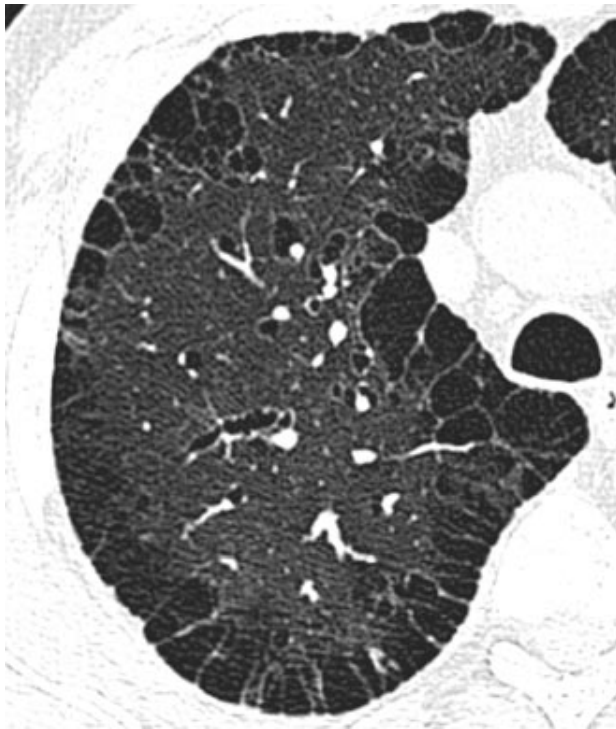
Mencione los hallazgos.

¿Cuál es el nombre del signo radiológico?

Mencione al menos dos diagnósticos diferenciales del presente hallazgo.

Figura 36:

Enfisema paraseptal



Fuente: Tomado de Fleischner Society: Glossary of Terms for Thoracic Imaging (p. 712), por D. M. Hansell y col, 2008. Radiology.

Describe el estudio radiológico.

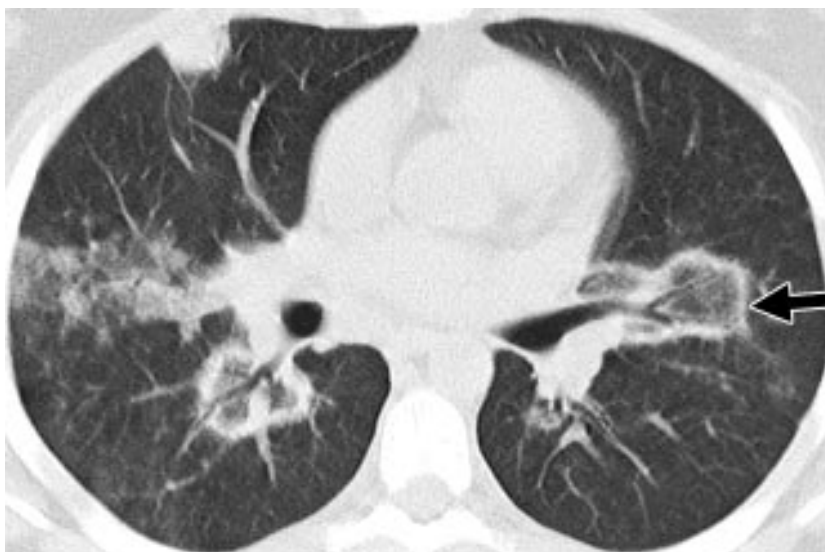Mencione los hallazgos.

¿Cuál es el nombre del signo radiológico?

Mencione al menos dos diagnósticos diferenciales del presente hallazgo.

Figura 37:

Signo del halo reverso



Fuente: Tomado de Fleischner Society: Glossary of Terms for Thoracic Imaging (p. 716), por D. M. Hansell y col., 2008. Radiology.



Describe el estudio radiológico.

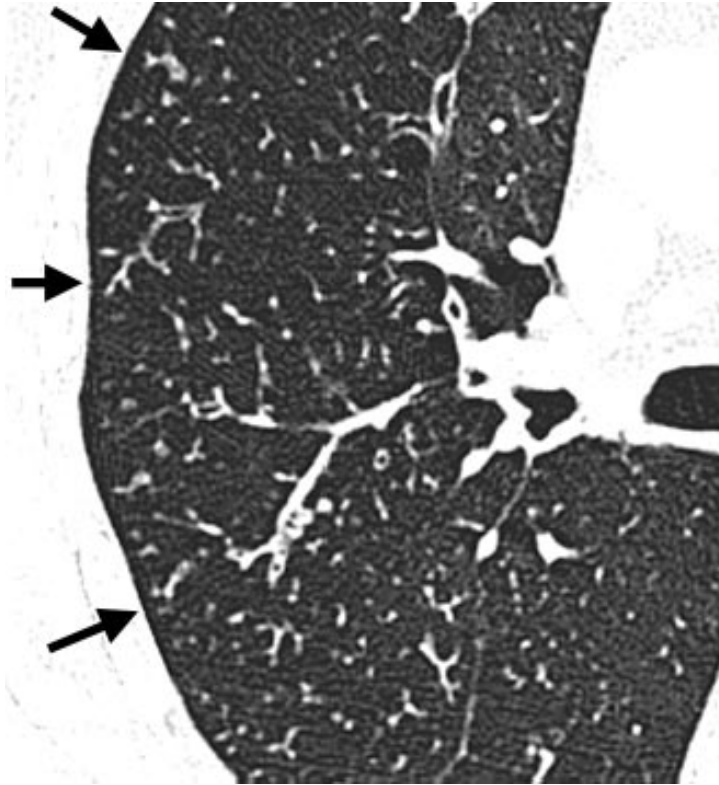
Mencione los hallazgos.

¿Cuál es el nombre del signo radiológico?

Mencione al menos dos diagnósticos diferenciales del presente hallazgo.

Figura 38:

Patrón de árbol en brote



Fuente: Tomado de Fleischner Society: Glossary of Terms for Thoracic Imaging (p. 718), por D. M. Hansell y col., 2008. Radiology.

Describe el estudio radiológico.

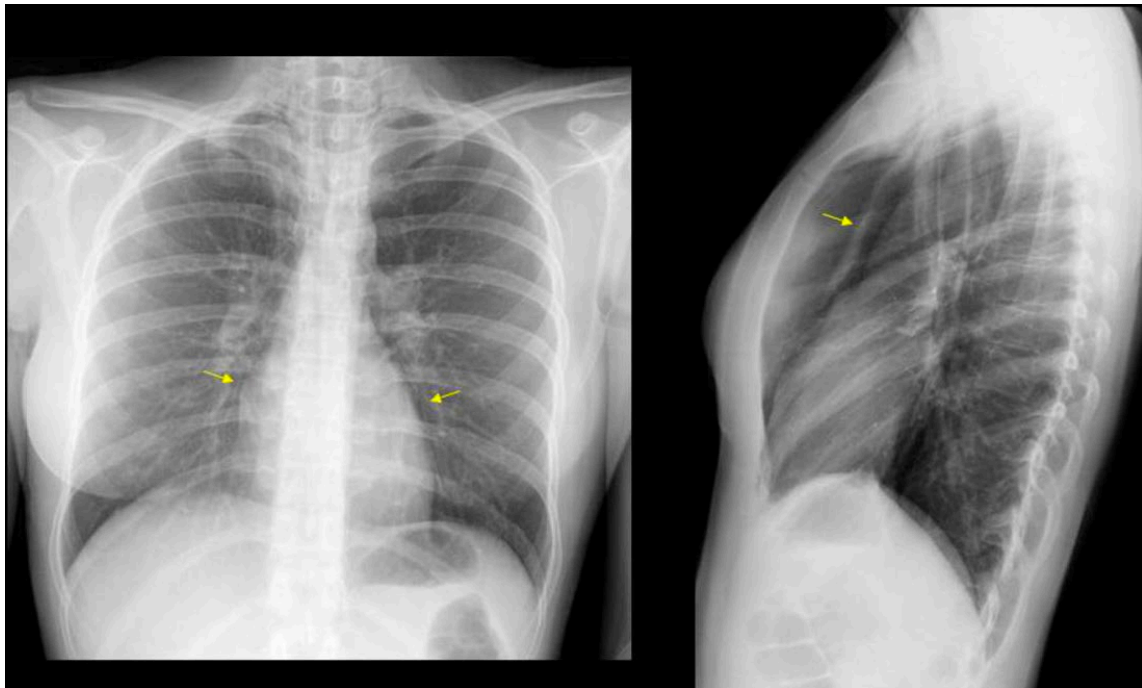
Mencione los hallazgos.

¿Cuál es el nombre del signo radiológico?

Mencione al menos dos diagnósticos diferenciales del presente hallazgo.

Figura 39:

Neumomediastino



Fuente: Tomado de Glosario de términos en la imagen torácica y su correlación clínico radiológica. Lo que el radiólogo debe saber (p. 95), por A. Moreno y col., 2012. SERAM.

Describe el estudio radiológico.

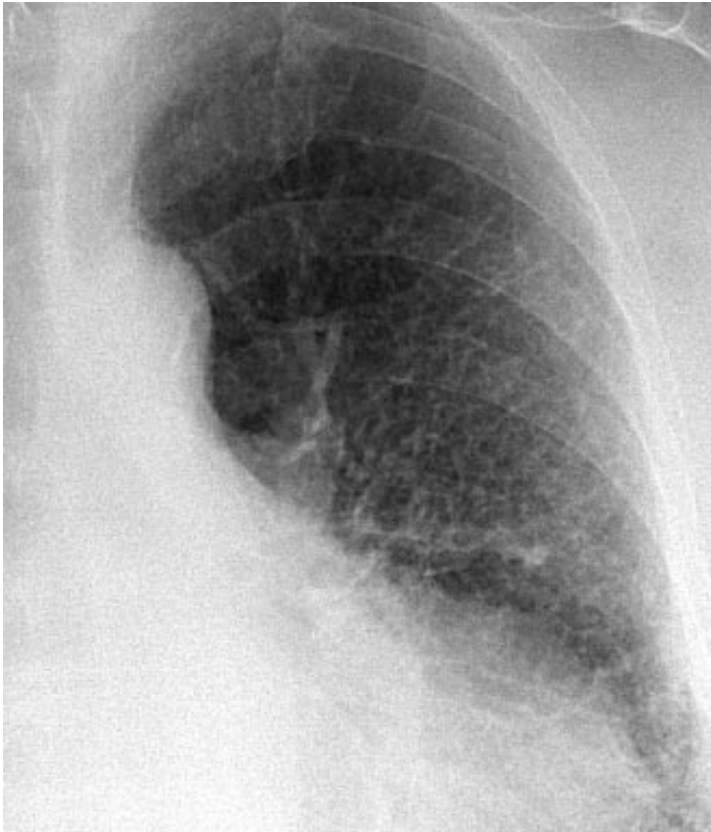Mencione los hallazgos.

¿Cuál es el nombre del signo radiológico?

Mencione al menos dos diagnósticos diferenciales del presente hallazgo.

Figura 40:

Patrón reticular



Fuente: Tomado de Fleischner Society: Glossary of Terms for Thoracic Imaging (p. 716), por D. M. Hansell y col., 2008. Radiology.

Describe el estudio radiológico.

Mencione los hallazgos.

¿Cuál es el nombre del signo radiológico?

Mencione al menos dos diagnósticos diferenciales del presente hallazgo.



Segunda unidad

Semana 4 – Sesión 2

Casos clínicos de edema de tipo cardiogénico y no cardiogénico

Sección :	Apellidos :
Docente :	Nombres :
Unidad : Unidad 2	Fecha:/...../..... Duración: 240 min

Instrucciones: revisar la clase teórica para poder responder los casos clínicos de la enfermedad pulmonar intersticial identificando sus principales patrones radiológicos.

I. Propósito: Al final de la sesión de clase el estudiante será capaz de identificar los patrones del edema de tipo cardiogénico y no cardiogénico a través de un estudio radiográfico y tomográfico de tórax.

II. Descripción de la actividad a realizar

- Breve resumen del edema de tipo cardiogénico y no cardiogénico en los métodos de diagnóstico por imágenes de tórax y de tomografía.
- Por grupos deberán descargar y debatir los casos clínicos presentados para identificar los patrones radiológicos y su diagnóstico.
- Los estudiantes deben observar detenidamente cada una de las imágenes y responder las preguntas.

III. Procedimientos

Descargar los programas para visualizar las imágenes:

- Radiant para sistema operativo Windows.
- Horos para sistema operativo Macintosh.

Revisar el link y descargar las imágenes respectivas: Semana 3, Sesión 2.

<https://drive.google.com/drive/u/1/folders/10KR5XABHWdiEQX8wqFu4lQY01wgH7uah>



Abrir las imágenes a través de los programas Radiant y/o Horos y revisar con detenimiento las imágenes del scout tomográfico y de la tomografía en las ventanas parenquimal y mediastinal.

Mencionar y describirlos patrones radiológicos encontrados en el scout de tomografía y en el estudio tomográfico.

Diagnóstico presuntivo.

Resolver dudas de los estudiantes.



Tercera unidad

Semana 1 – Sesión 2

Identificar la anatomía radiológica del aparato digestivo

Sección :	Apellidos :
Docente :	Nombres :
Unidad : Unidad 3	Fecha:/...../..... Duración: 240 min

Instrucciones: revisar la clase teórica para poder responder las diferentes preguntas sobre la anatomía radiológica del aparato digestivo realizadas por el docente de turno.

I. Propósito: Al final de la sesión de clase el estudiante será capaz de identificar las principales estructuras anatómicas en un estudio radiográfico, ecográfico y tomográfico del aparato digestivo.

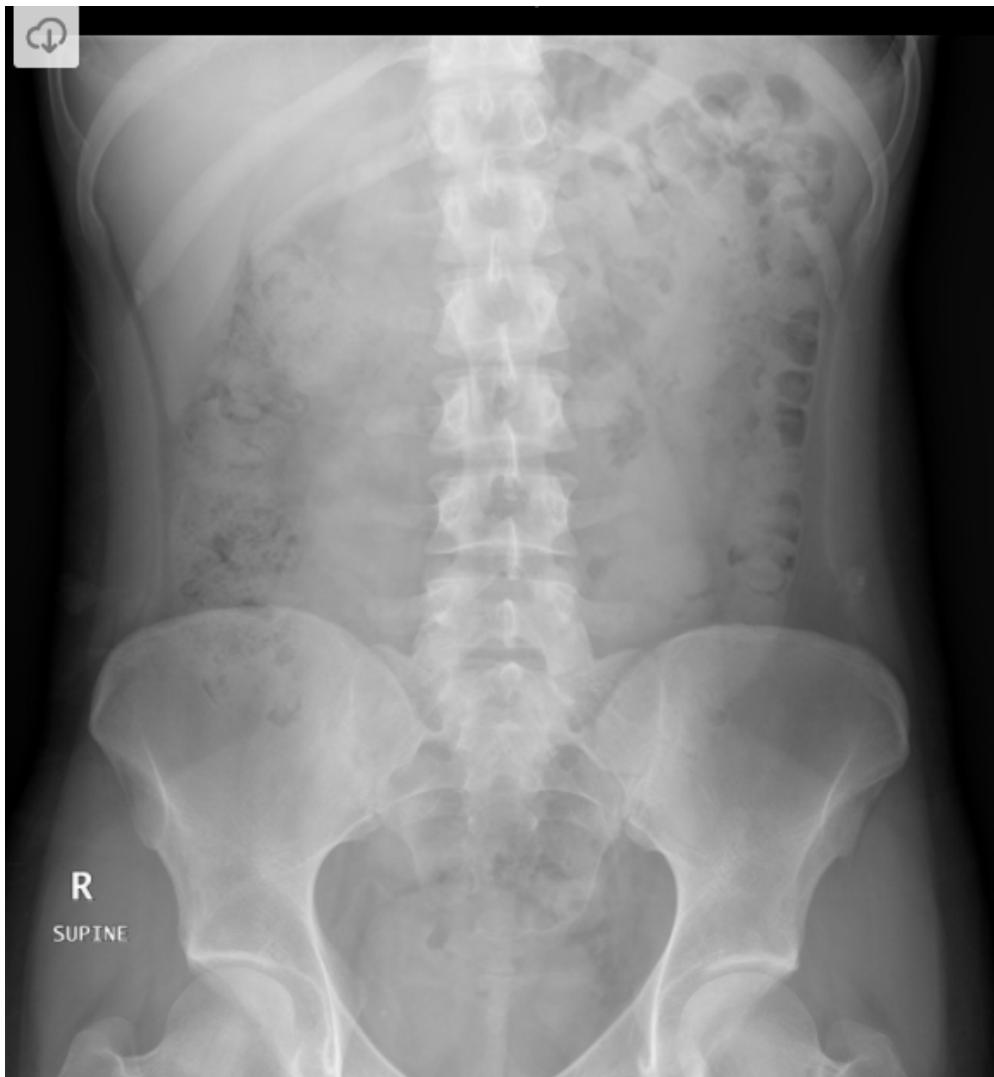
II. Descripción de la actividad a realizar

- Breve resumen de la anatomía del aparato digestivo en los métodos de diagnóstico por imágenes de tórax y de tomografía.
- Revisión de cada una de la anatomía en las modalidades de diagnóstico por imágenes de radiografía, ecografía y de tomografía por medio de la presentación de imágenes representativas.
- Los estudiantes deben observar detenidamente cada una de las imágenes y responder las preguntas.

III. Procedimientos

Figura 41:

Radiografía de abdomen simple en decúbito

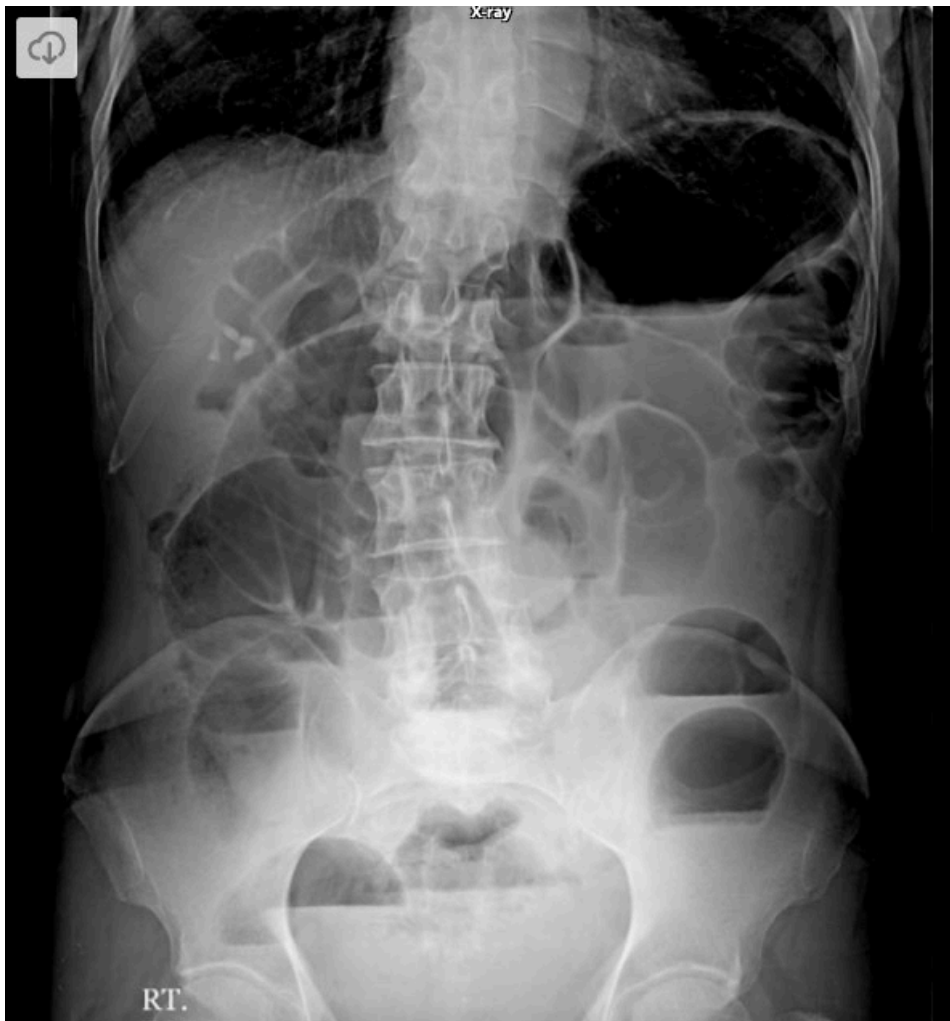

Fuente: Tomado de Normal Abdominal Radiograph, por P. Marsh, 2012, Radiopaedia.

- ¿Qué estudio de diagnóstico por imágenes es?
- ¿Qué proyección es?
- ¿Qué estructuras anatómicas logras reconocer?
- ¿Observan alguna imagen de densidad grasa?
- ¿Cuándo se solicita este estudio?

Figura 42:

Radiografía de abdomen simple de pie



Fuente: Tomado de Intestinal Obstruction, por A. Abdrabou, 2019, Radiopaedia.

¿Qué estudio de diagnóstico por imágenes es?

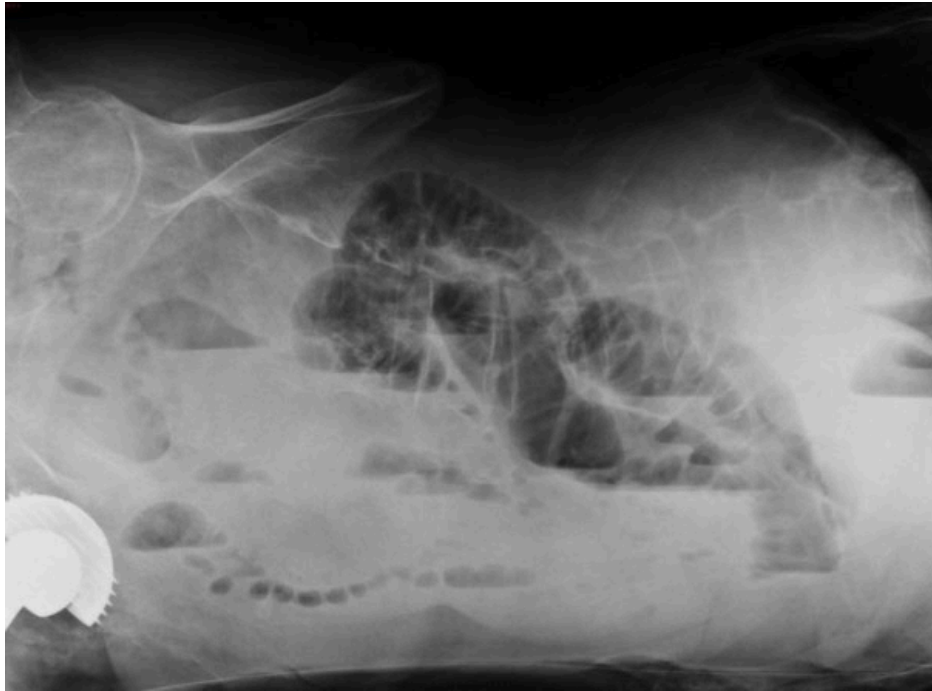¿Qué proyección es?

¿Qué estructuras anatómicas logras reconocer?

¿Cuándo se solicita este estudio?

Figura 43:

Radiografía de abdomen simple en decúbito lateral



Fuente: Tomado de Small bowel obstruction, por S. Sorrentino, 2019, Radiopaedia.

¿Qué estudio de diagnóstico por imágenes es?

¿Qué proyección es?

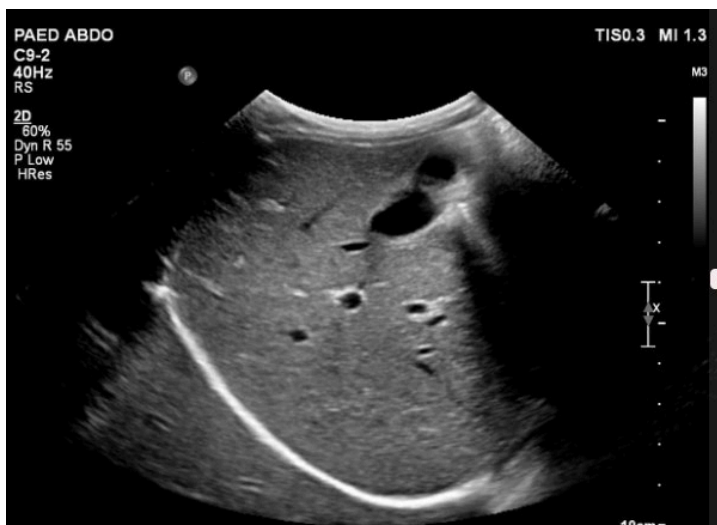
¿Qué estructuras anatómicas logras reconocer?

¿Cuándo se solicita este estudio?

Identifica una estructura de densidad metálica.

Figura 44:

Ecografía de abdomen hepática.





Fuente: Tomado de Normal upper abdominal ultrasound, por J. McEniery, 2017, Radiopaedia.

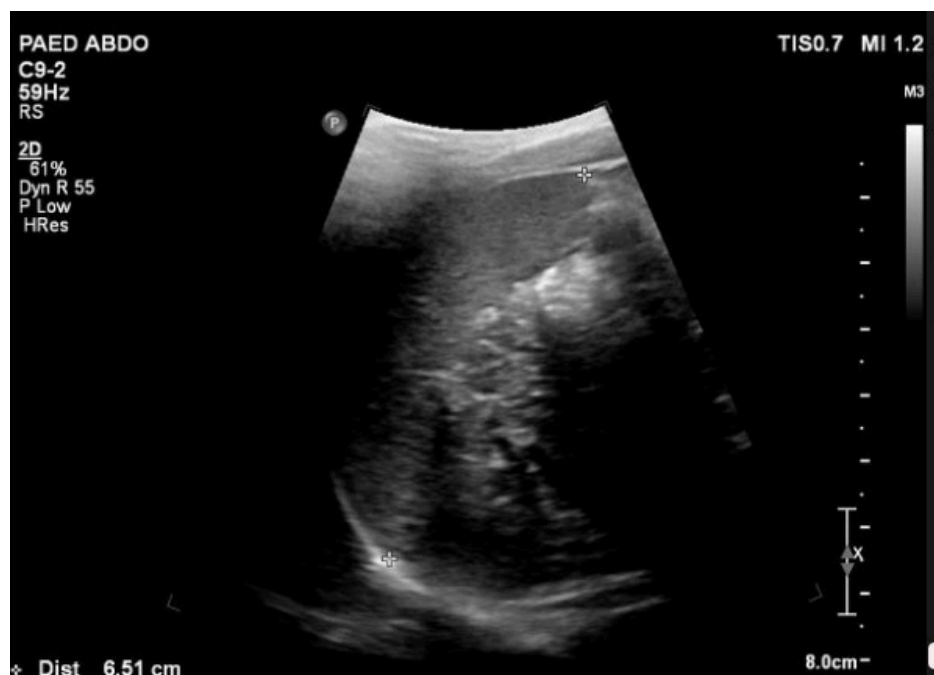¿Qué estudio de diagnóstico por imágenes es?

¿Qué estructuras anatómicas logras reconocer?

¿Cuándo se solicita este estudio?

Figura 45:

Ecografía de Bazo



Fuente: Tomado de Normal upper abdominal ultrasound, por J. McEniery, 2017, Radiopaedia.

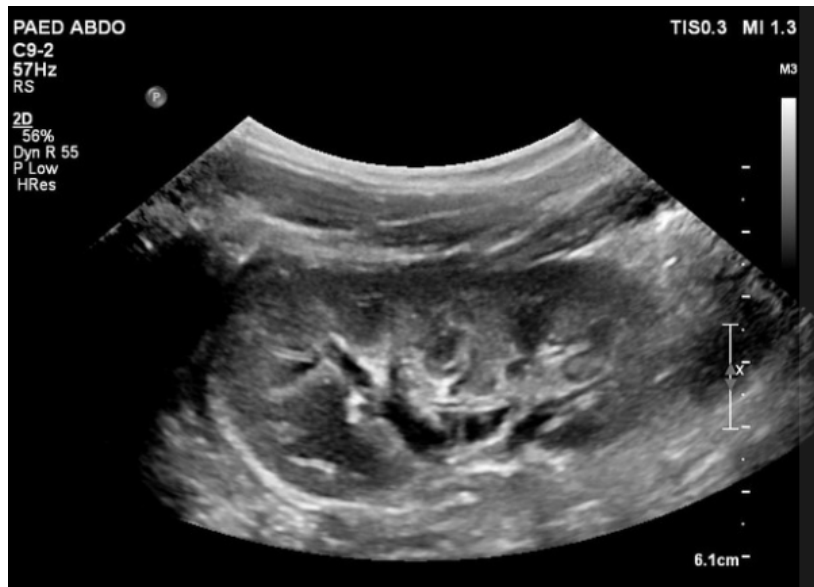¿Qué estudio de diagnóstico por imágenes es?

¿Qué estructuras anatómicas logras reconocer?

¿Cuándo se solicita este estudio?

Figura 46:

Ecografía renal



Fuente: Tomado de Normal upper abdominal ultrasound, por J. McEniery, 2017, Radiopaedia.

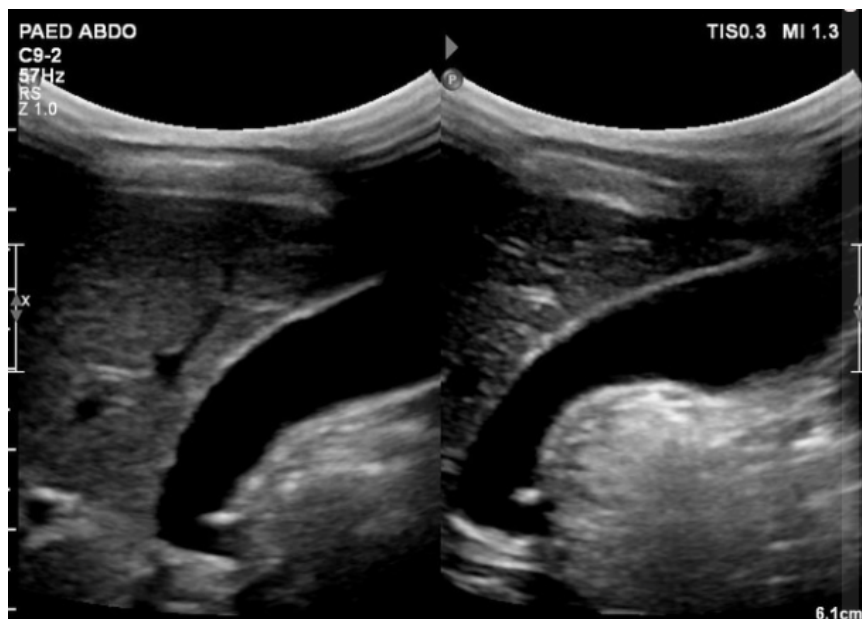
¿Qué estudio de diagnóstico por imágenes es?

¿Qué estructuras anatómicas logras reconocer?

¿Cuándo se solicita este estudio?

Figura 47:

Ecografía de vesícula biliar



Fuente: Tomado de Normal upper abdominal ultrasound, por J. McEniery, 2017, Radiopaedia.

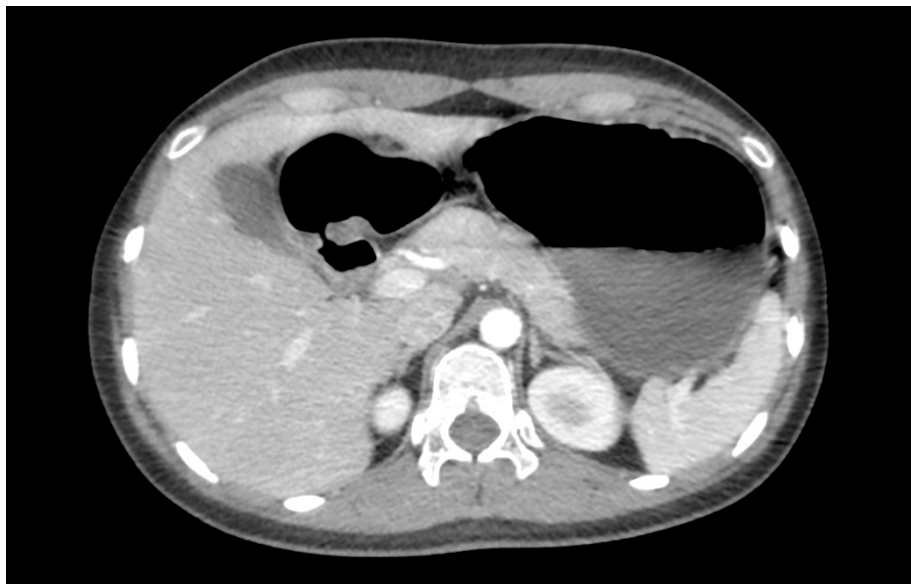¿Qué estudio de diagnóstico por imágenes es?

¿Qué estructuras anatómicas logras reconocer?

¿Cuándo se solicita este estudio?

Figura 48

Tomografía de abdomen: corte 1



Fuente: Adaptado de la base de datos de la Clínica Ortega, por Mascaró F. 2021.

¿Qué estudio de diagnóstico por imágenes es?

¿El presente estudio se realizó con contraste EV? Si o No ¿Por qué?

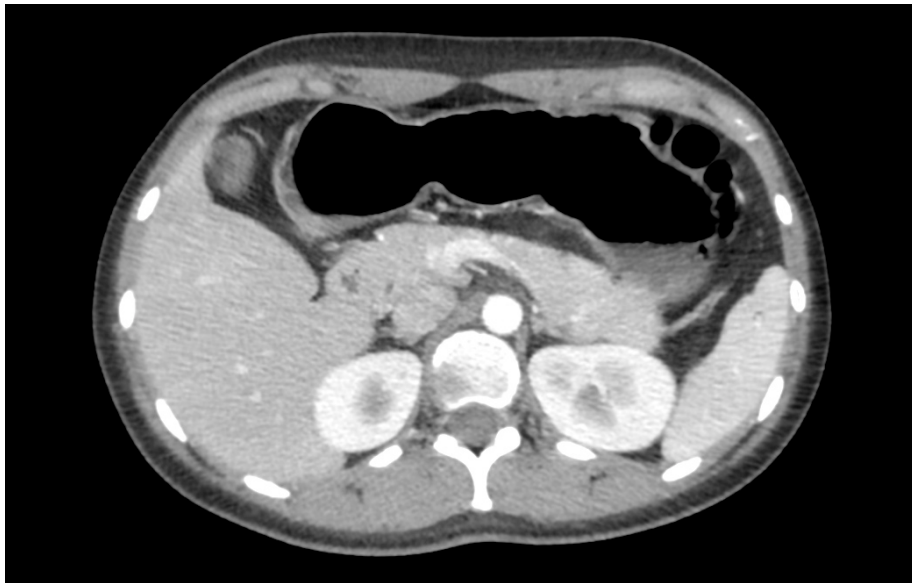¿Qué estructuras anatómicas logras reconocer?

¿Cuándo se solicita este estudio?

Identifica una estructura de densidad metálica.

Figura 49

Tomografía de abdomen: corte 2



Fuente: Adaptado de la base de datos de la Clínica Ortega, por Mascaró F. 2021.

¿Qué estudio de diagnóstico por imágenes es?

¿El presente estudio se realizó con contraste EV? Si o No ¿Por qué?

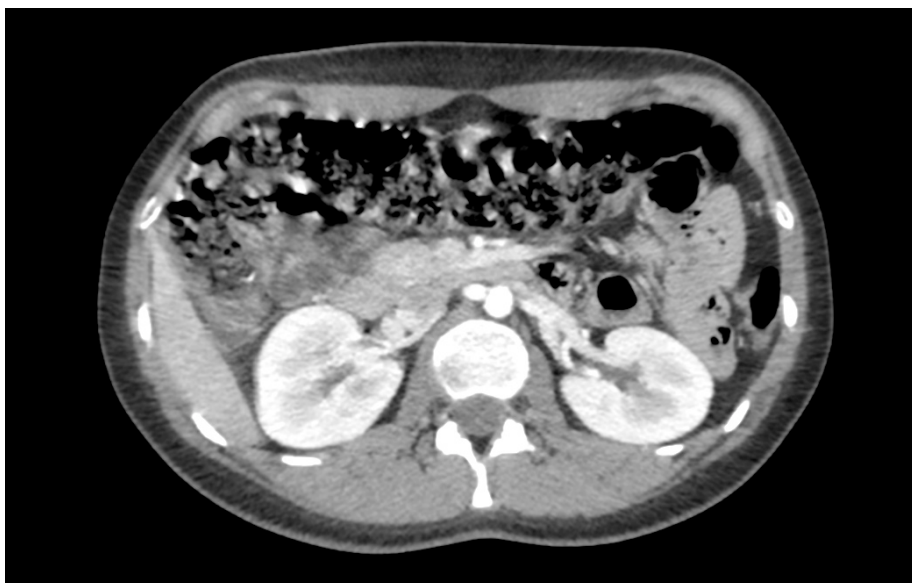¿Qué estructuras anatómicas logras reconocer?

¿Cuándo se solicita este estudio?

Identifica una estructura de densidad grasa.

Figura 50:

Tomografía de abdomen: corte 3



Fuente: Adaptado de la base de datos de la Clínica Ortega, por Mascaró F. 2021.



¿Qué estudio de diagnóstico por imágenes es?

¿El presente estudio se realizó con contraste EV? Si o No ¿Por qué?

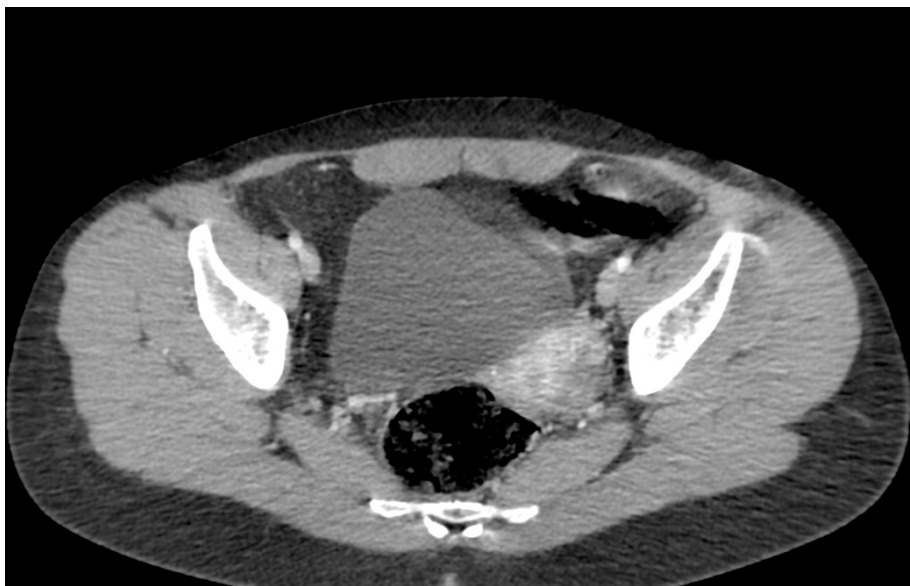¿Qué estructuras anatómicas logras reconocer?

¿Cuándo se solicita este estudio?

Identifica una estructura de densidad de partes blandas.

Figura 51:

Tomografía de abdomen: corte 4



Fuente: Adaptado de la base de datos de la Clínica Ortega, por Mascaró F. 2021.

¿Qué estudio de diagnóstico por imágenes es?

¿El presente estudio se realizó con contraste EV? Si o No ¿Por qué?

¿Qué estructuras anatómicas logras reconocer?

¿Cuándo se solicita este estudio?

Identifica una estructura de densidad líquida.



Tercera Unidad
Semana 2 – Sesión 2
Casos clínicos de íleo mecánico y aire extraluminal

Sección :	Apellidos :
Docente :	Nombres :
Unidad : Unidad 3	Fecha:/...../..... Duración: 240 min

Instrucciones: revisar la clase teórica para poder responder los casos clínicos de íleo mecánico y aire extraluminal identificando sus principales patrones radiológicos.

I. Propósito: Al final de la sesión de clase el estudiante será capaz de identificar los patrones del íleo mecánico y aire extraluminal y de diagnosticarla a través de un estudio radiográfico y tomográfico de abdomen.

II. Descripción de la actividad a realizar

- Breve resumen del íleo mecánico y de aire extraluminal en los métodos de diagnóstico por imágenes de radiografía y de tomografía.
- Por grupos deberán descargar y debatir los casos clínicos presentados para identificar los patrones radiológicos y su diagnóstico.
- Los estudiantes deben observar detenidamente cada una de las imágenes y responder las preguntas.

III. Procedimientos

Descargar los programas para visualizar las imágenes:

- Radiant para sistema operativo Windows.
- Horos para sistema operativo Macintosh.

Revisar el link y descargar las imágenes respectivas: Semana 3, Sesión 2.

<https://drive.google.com/drive/u/1/folders/10KR5XABHWdiEQX8wqFu4lQY01wgH7uah>



Abrir las imágenes a través de los programas Radiant y/o Horos y revisar con detenimiento las imágenes del scout tomográfico y de la tomografía en las ventanas parenquimal y mediastinal.

Mencionar y describirlos patrones radiológicos encontrados en el scout de tomografía y en el estudio tomográfico.

Diagnóstico presuntivo.

Resolver dudas de los estudiantes.



Tercera Unidad
Semana 3 – Sesión 2
Casos clínicos de trauma abdominal cerrado

Sección :	Apellidos :
Docente :	Nombres :
Unidad : Unidad 3	Fecha:/...../..... Duración: 240 min

Instrucciones: revisar la clase teórica para poder responder los casos clínicos del trauma abdominal cerrado identificando sus principales patrones radiológicos.

I. Propósito: Al final de la sesión de clase el estudiante será capaz de identificar los patrones del trauma abdominal cerrado y de diagnosticarla a través de un estudio tomográfico de abdomen.

II. Descripción de la actividad a realizar

- Breve resumen del trauma abdominal cerrado en los métodos de diagnóstico por imágenes de tomografía.
- Por grupos deberán descargar y debatir los casos clínicos presentados para identificar los patrones radiológicos y su diagnóstico.
- Los estudiantes deben observar detenidamente cada una de las imágenes y responder las preguntas.

III. Procedimientos

Descargar los programas para visualizar las imágenes:

- Radiant para sistema operativo Windows.
- Horos para sistema operativo Macintosh.

Revisar el link y descargar las imágenes respectivas: Semana 3, Sesión 2.

https://drive.google.com/drive/u/1/folders/10KR5XABHWdiEQX8wqFu4lQY01wgH7u_ah



Abrir las imágenes a través de los programas Radiant y/o Horos y revisar con detenimiento las imágenes del scout tomográfico y de la tomografía.

Mencionar y describirlos patrones radiológicos encontrados en el scout de tomografía y en el estudio tomográfico.

Diagnóstico presuntivo.

Resolver dudas de los estudiantes.



Tercera Unidad

Semana 4 – Sesión 2

Casos clínicos de pancreatitis aguda y de apendicitis aguda

Sección :	Apellidos :
Docente :	Nombres :
Unidad : Unidad 3	Fecha:/...../..... Duración: 240 min

Instrucciones: revisar la clase teórica para poder responder los casos clínicos de pancreatitis aguda y de apendicitis aguda identificando sus principales patrones radiológicos.

I. Propósito: Al final de la sesión de clase el estudiante será capaz de identificar los patrones de pancreatitis aguda y de apendicitis y de diagnosticarlas a través de un estudio tomográfico de abdomen.

II. Descripción de la actividad a realizar

- Breve resumen de pancreatitis aguda y de apendicitis aguda en los métodos de diagnóstico por imágenes de tomografía.
- Por grupos deberán descargar y debatir los casos clínicos presentados para identificar los patrones radiológicos y su diagnóstico.
- Los estudiantes deben observar detenidamente cada una de las imágenes y responder las preguntas.

III. Procedimientos

Descargar los programas para visualizar las imágenes:

- Radiant para sistema operativo Windows.
- Horos para sistema operativo Macintosh.

Revisar el link y descargar las imágenes respectivas: Semana 3, Sesión 2.

<https://drive.google.com/drive/u/1/folders/10KR5XABHWdiEQX8wqFu4lQY01wgH7uqh>



Abrir las imágenes a través de los programas Radiant y/o Horos y revisar con detenimiento las imágenes del scout tomográfico y de la tomografía.

Mencionar y describirlos patrones radiológicos encontrados en el scout de tomografía y en el estudio tomográfico.

Diagnóstico presuntivo.

Resolver dudas de los estudiantes.



Cuarta unidad

Semana 1 – Sesión 2

Identificar la anatomía radiológica del sistema nervioso central

Sección :	Apellidos :
Docente :	Nombres :
Unidad : Unidad 3	Fecha:/...../..... Duración: 240 min

Instrucciones: revisar la clase teórica para poder responder las diferentes preguntas sobre la anatomía radiológica del sistema nervioso central realizadas por el docente de turno.

I. **Propósito:** Al final de la sesión de clase el estudiante será capaz de identificar las principales estructuras anatómicas en un estudio tomográfico del sistema nervioso central.

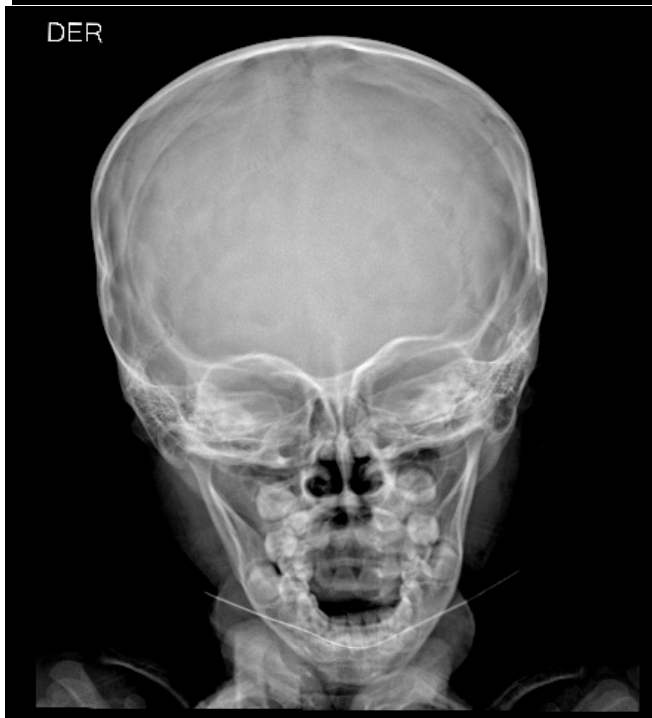
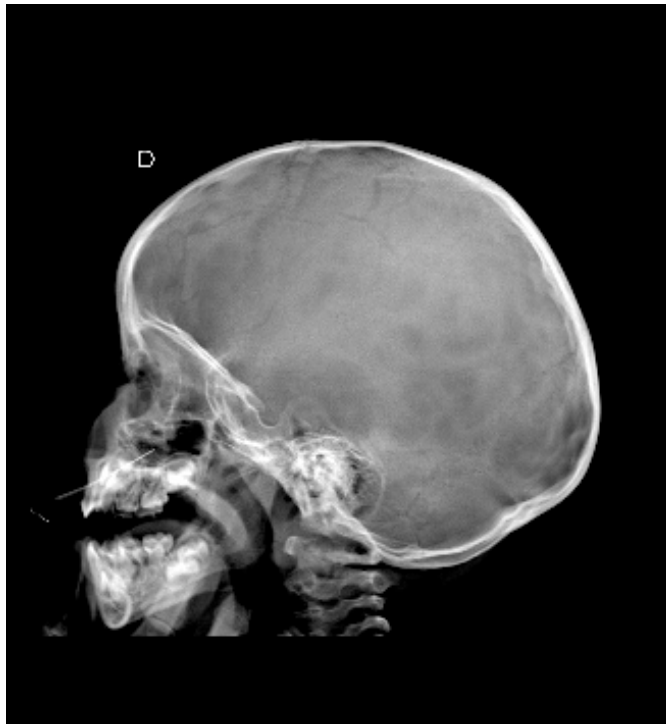
II. Descripción de la actividad a realizar

- Breve resumen de la anatomía en los métodos de diagnóstico por imágenes de tórax y de tomografía.
- Revisión de cada una de la anatomía en las modalidades de diagnóstico por imágenes de radiografía y de tomografía por medio de la presentación de imágenes representativas.
- Los estudiantes deben observar detenidamente cada una de las imágenes y responder las preguntas.

III. Procedimientos

Figura 52:

Radiografía de cráneo

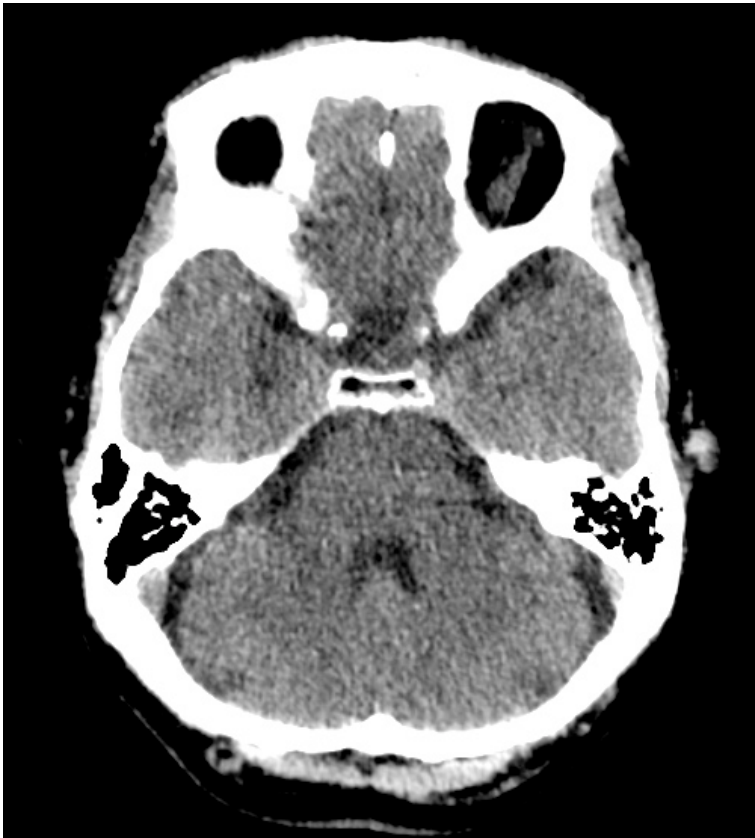


Fuente: Adaptado de la base de datos del Hospital Ramiro Prialé Prialé, por Mascaró F. 2021.

- ¿Qué estudio de diagnóstico por imágenes es?
- ¿Qué proyecciones son?
- ¿Qué estructuras anatómicas logras reconocer?
- ¿Logras identificar algún trazo de fractura?

Figura 53:

Tomografía de cerebro: infratentorial



Fuente: Adaptado de la base de datos de la Clínica Ortega, por Mascaró F. 2021.

¿Qué estudio de diagnóstico por imágenes es?

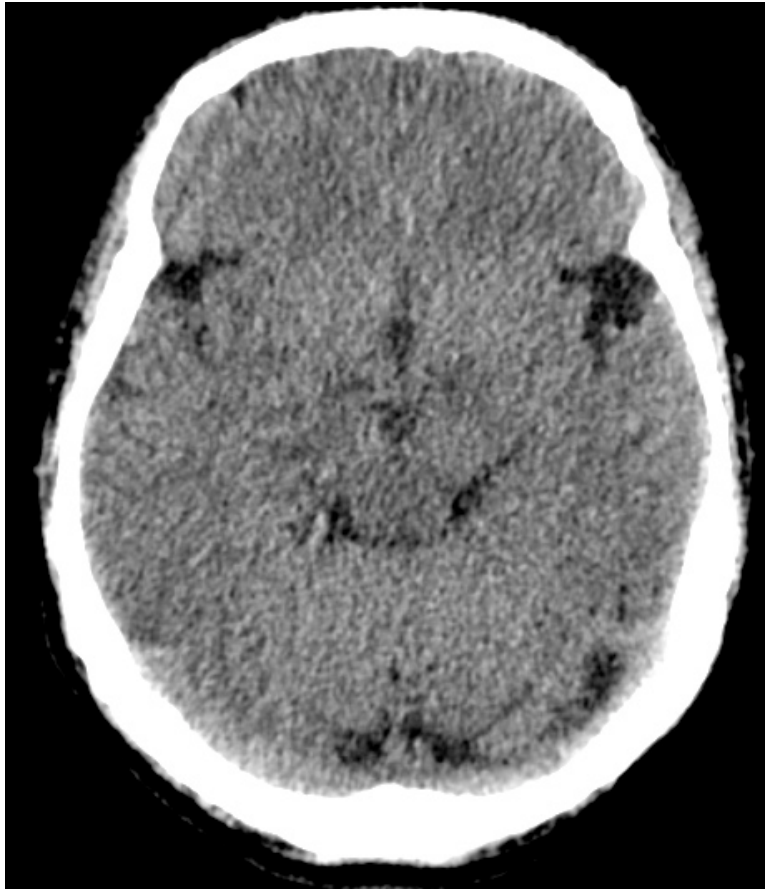
¿En qué ventana se encuentra la presente imagen? ¿Por qué?

¿Es un corte infratentorial o supratentorial?

¿Qué estructuras logras identificar?

Figura 54:

Tomografía de cerebro: tercer ventrículo



Fuente: Adaptado de la base de datos de la Clínica Ortega, por Mascaró F. 2021.

¿Qué estudio de diagnóstico por imágenes es?

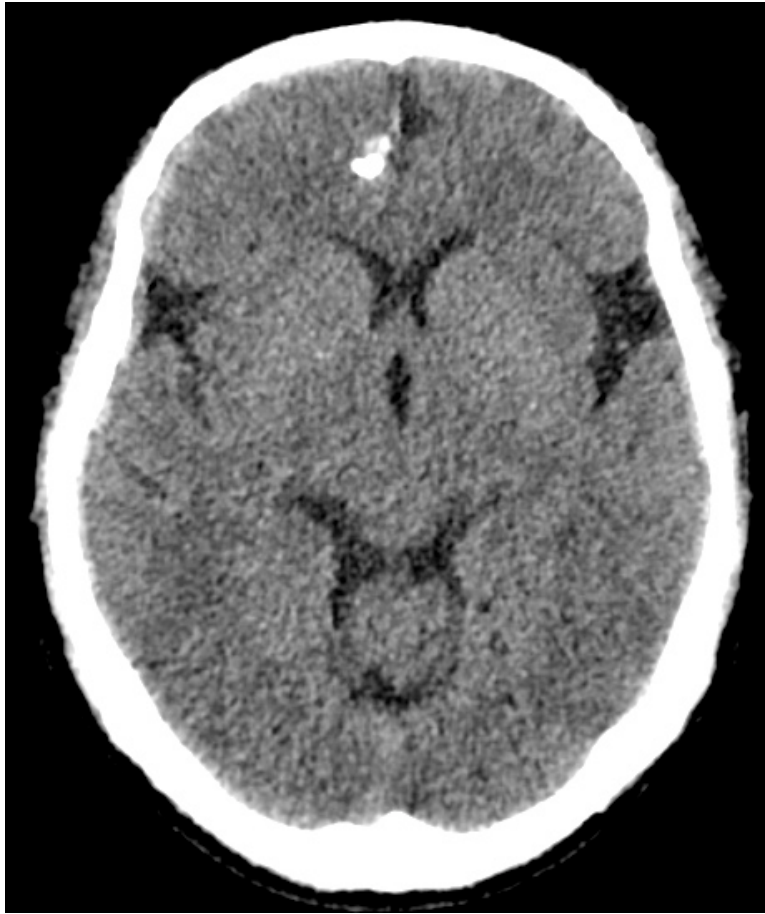¿En qué ventana se encuentra la presente imagen? ¿Por qué?

¿Es un corte infratentorial o supratentorial?

¿Qué estructuras logras identificar?

Figura 55:

Tomografía de cerebro: ventrículos laterales.



Fuente: Adaptado de la base de datos de la Clínica Ortega, por Mascaró F. 2021.

¿Qué estudio de diagnóstico por imágenes es?

¿En qué ventana se encuentra la presente imagen?

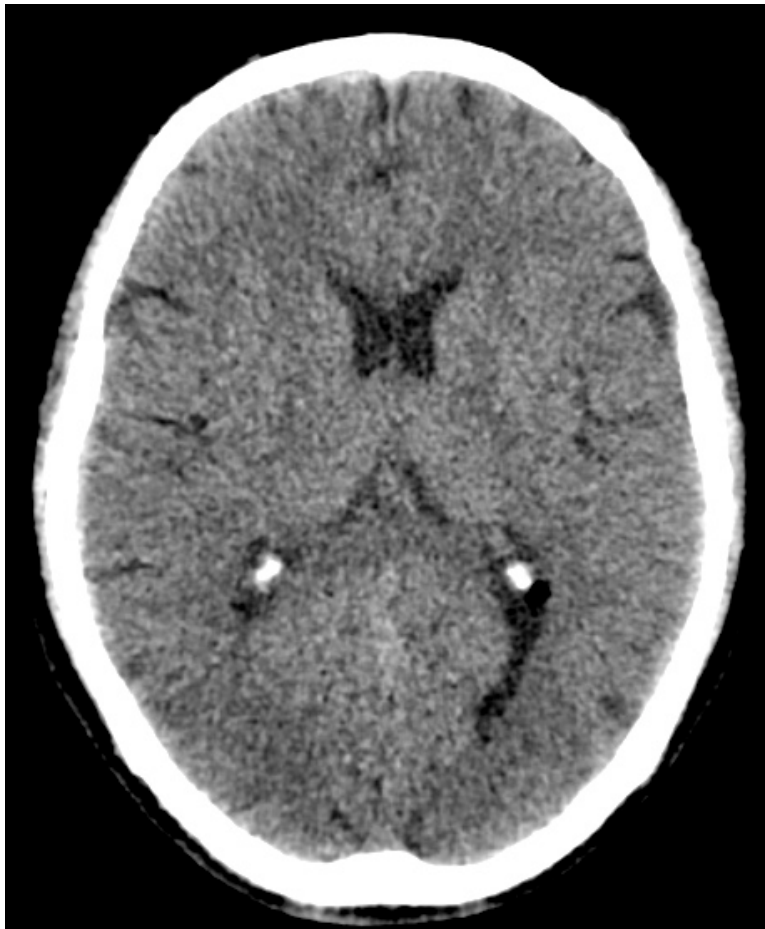¿Es un corte infratentorial o supratentorial?

¿Qué estructuras logras identificar?

¿Identificas algo anormal?

Figura 56:

Tomografía de cerebro: ganglios basales.



Fuente: Adaptado de la base de datos de la Clínica Ortega, por Mascaró F. 2021.

¿Qué estudio de diagnóstico por imágenes es?

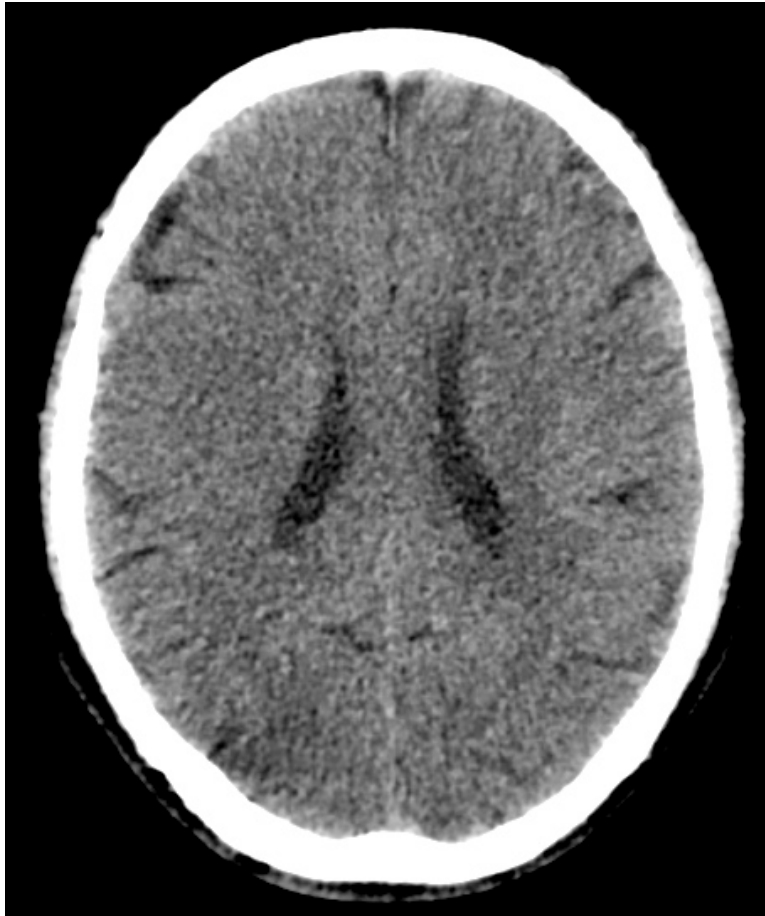¿En qué ventana se encuentra la presente imagen?

¿Es un corte infratentorial o supratentorial?

¿Qué estructuras logras identificar?

Figura 57:

Tomografía de cerebro: corona radiata.

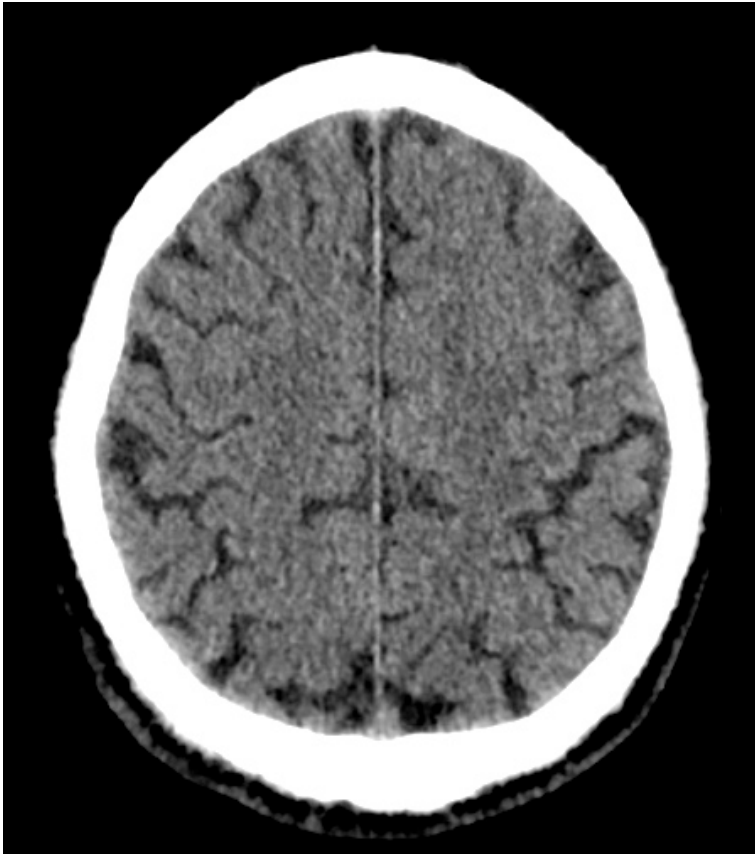


Fuente: Adaptado de la base de datos de la Clínica Ortega, por Mascaró F. 2021.

- ¿Qué estudio de diagnóstico por imágenes es?
- ¿En qué ventana se encuentra la presente imagen?
- ¿Es un corte infratentorial o supratentorial?
- ¿Qué estructuras logras identificar?

Figura 58:

Tomografía de cerebro: centros semiovais.



Fuente: Adaptado de la base de datos de la Clínica Ortega, por Mascaró F. 2021.

¿Qué estudio de diagnóstico por imágenes es?

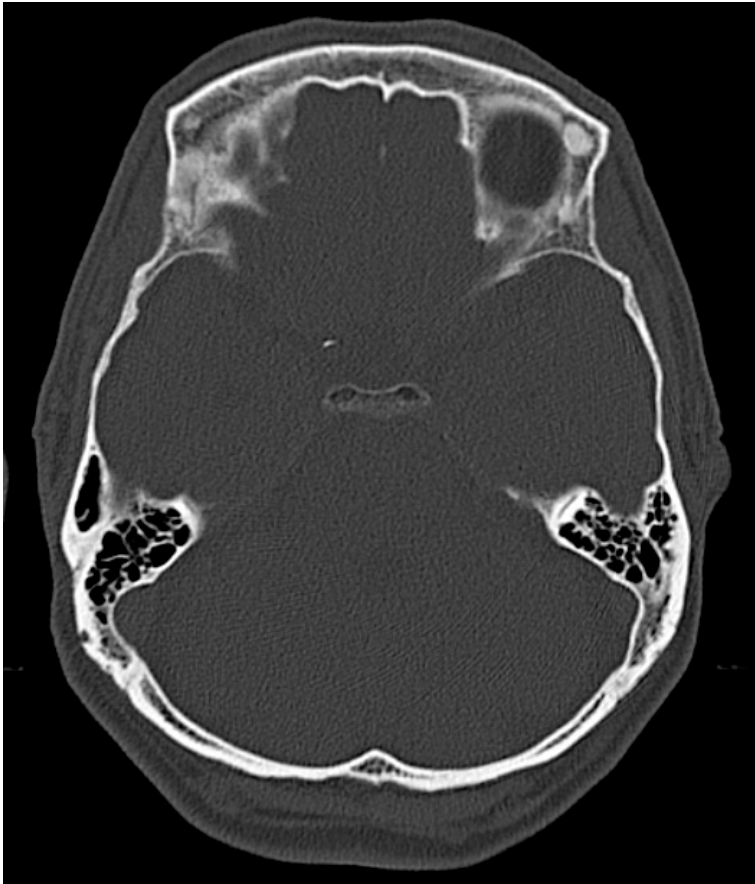¿En qué ventana se encuentra la presente imagen?

¿Es un corte infratentorial o supratentorial?

¿Qué estructuras logras identificar?

Figura 58:

Tomografía de cerebro: centros semiovais.



Fuente: Adaptado de la base de datos de la Clínica Ortega, por Mascaró F. 2021.

¿Qué estudio de diagnóstico por imágenes es?

¿En qué ventana se encuentra la presente imagen? ¿Por qué?

¿En que situaciones usarías esta ventana tomográfica?

¿Qué estructuras logras identificar?



Cuarta Unidad
Semana 2 – Sesión 2
Casos clínicos de trauma craneoencefálico

Sección :	Apellidos :
Docente :	Nombres :
Unidad : Unidad 4	Fecha:/...../..... Duración: 240 min

Instrucciones: revisar la clase teórica para poder responder los casos clínicos de trauma craneoencefálico identificando sus principales patrones radiológicos.

I. **Propósito:** Al final de la sesión de clase el estudiante será capaz de identificar los patrones del trauma craneoencefálico y de diagnosticarla a través de un estudio tomográfico de cerebro.

II. **Descripción de la actividad a realizar**

- Breve resumen del trauma craneoencefálico en los métodos de diagnóstico por imágenes de tomografía.
- Por grupos deberán descargar y debatir los casos clínicos presentados para identificar los patrones radiológicos y su diagnóstico.
- Los estudiantes deben observar detenidamente cada una de las imágenes y responder las preguntas.

III. **Procedimientos**

Descargar los programas para visualizar las imágenes:

- Radiant para sistema operativo Windows.
- Horos para sistema operativo Macintosh.

Revisar el link y descargar las imágenes respectivas: Semana 3, Sesión 2.

<https://drive.google.com/drive/u/1/folders/10KR5XABHWdiEQX8wqFu4lQY01wgH7uah>



Abrir las imágenes a través de los programas Radiant y/o Horos y revisar con detenimiento las imágenes del scout tomográfico y de la tomografía en las ventanas cerebral y ósea.

Mencionar y describir los patrones radiológicos encontrados en el scout de tomografía y en el estudio tomográfico.

Diagnóstico presuntivo.

Resolver dudas de los estudiantes.



Cuarta Unidad
Semana 3 – Sesión 2
Casos clínicos de accidente cerebrovascular

Sección :	Apellidos :
Docente :	Nombres :
Unidad : Unidad 4	Fecha:/...../..... Duración: 240 min

Instrucciones: revisar la clase teórica para poder responder los casos clínicos del accidente cerebrovascular identificando sus principales patrones radiológicos.

I. Propósito: Al final de la sesión de clase el estudiante será capaz de identificar los patrones del accidente cerebrovascular y de diagnosticarla a través de un estudio tomográfico de cerebro.

II. Descripción de la actividad a realizar

- Breve resumen de la enfermedad del accidente cerebrovascular en los métodos de diagnóstico por imágenes de tórax y de tomografía.
- Por grupos deberán descargar y debatir los casos clínicos presentados para identificar los patrones radiológicos y su diagnóstico.
- Los estudiantes deben observar detenidamente cada una de las imágenes y responder las preguntas.

III. Procedimientos

Descargar los programas para visualizar las imágenes:

- Radiant para sistema operativo Windows.
- Horos para sistema operativo Macintosh.

Revisar el link y descargar las imágenes respectivas: Semana 3, Sesión 2.

<https://drive.google.com/drive/u/1/folders/10KR5XABHWdiEQX8wqFu4lQY01wgH7uah>



Abrir las imágenes a través de los programas Radiant y/o Horos y revisar con detenimiento las imágenes del scout tomográfico y de la tomografía en la ventana cerebral.

Mencionar y describirlos patrones radiológicos encontrados en el scout de tomografía y en el estudio tomográfico.

Diagnóstico presuntivo.

Resolver dudas de los estudiantes.



Cuarta Unidad
Semana 4 – Sesión 2
Casos clínicos de fracturas óseas agudas

Sección :	Apellidos :
Docente :	Nombres :
Unidad : Unidad 4	Fecha:/...../..... Duración: 240 min

Instrucciones: revisar la clase teórica para poder responder los casos clínicos de fracturas óseas agudas.

I. **Propósito:** Al final de la sesión de clase el estudiante será capaz de identificar las fracturas óseas agudas y describir cada una de ellas.

II. **Descripción de la actividad a realizar**

- Breve resumen de las fracturas óseas agudas en los métodos de diagnóstico por imágenes de radiografía y de tomografía.
- Por grupos deberán descargar y debatir los casos clínicos presentados para identificar los patrones radiológicos y su diagnóstico.
- Los estudiantes deben observar detenidamente cada una de las imágenes y responder las preguntas.

III. **Procedimientos**

Descargar los programas para visualizar las imágenes:

- Radiant para sistema operativo Windows.
- Horos para sistema operativo Macintosh.

Revisar el link y descargar las imágenes respectivas: Semana 4, Sesión 2.

<https://drive.google.com/drive/u/1/folders/10KR5XABHWdiEQX8wqFu4lQY01wgH7uah>



Abrir las imágenes a través de los programas Radiant y/o Horos y revisar con detenimiento las imágenes de radiografía y/o de la tomografía en la ventana cerebral.

Mencionar y describirlos los hallazgos en cada uno de los estudios.

¿Aplica la clasificación de Salter y Harris en cada uno de los estudios, en caso de aplicar esta clasificación mencionar que tipo es?

Diagnóstico presuntivo.

Resolver dudas de los estudiantes.



Lista de referencias

Donnelly, L. (2014). *Pediatría: Diagnóstico por imagen*. Segunda Edición. Editorial MARBAN.

Hansell, D.; Bankier, A.; MacMahon, H.; McLoud, T.; Müller, N.; y Remy, J. (2008) Fleischner Society: Glossary of Terms for Thoracic Imaging. *Radiology*. 246 (3), pp 697-722.

Herring W. (2016). *Radiología básica. Aspectos fundamentales*. Tercera Edición. Editorial Elsevier España.

Moreno, A.; Sánchez, A.; Rodríguez, M.; Gil, A.; Plasencia, M.; y Rodríguez, M. (2012). Glosario de términos en la imagen torácica y su correlación clínico radiológica. *Lo que el radiólogo debe saber*. S-0406, pp 1-98.

Pedrosa, C. (2009). *Diagnóstico por imagen*. Tercera edición. Editorial MARBAN.

Radiopaedia. <https://radiopaedia.org/?lang=us>

Rueda, V.; Lopez, N.; Cáceres, F.; Sarce, S.; Arroyo, I.; y Rodriguez, B. (2012). Glosario terminológico en patología torácica pulmonar. S-1021, pp 1-23.

Walker, T. (2016). *Diagnóstico por imagen: procedimientos intervencionistas*. Editorial Médica Panamericana. <https://bit.ly/3baMiGG>